



# SBP

II CURSO DE AUTÓPSIA

Atestado de óbito e

Elaboração da capa final da autópsia



FACULDADE DE CIÊNCIAS MÉDICAS DA  
**SANTA CASA**  
DE SÃO PAULO

Fabiana Toledo Bueno Pereira

## CASO 6

## IDENTIFICAÇÃO

D.M., sexo masculino, **58 anos**, pardo, natural e procedente de São Paulo, casado, ajudante geral, católico.

## QUEIXA E DURAÇÃO

Vomitando sangue há 1 dia.

## HPMA

Paciente deu entrada no PS da Santa Casa de São Paulo com quadro de **hematêmese e melena** há 12 horas com nível da consciência alterado. Esposa informou que paciente faz tratamento no Serviço de Gastroenterologia da Santa Casa com diagnóstico de **cirrose hepática**. Faz uso de furosemda, espironolactona e omeprazol. Realizou em outras internações tratamento endoscópico de ligadura de **varizes esofágicas**. Relata aumento de volume abdominal, pele amarelada, diminuição do volume urinário, anorexia, astenia e emagrecimento.

## ISDA

Prejudicado pelas poucas informações fornecidas pelo esposa.

## ANTECEDENTES PESSOAIS

Epidemiologia negativa para Chagas, malária, HIV/AIDS, esquistossomose, febre amarela e dengue.

Relata a esposa que há alguns meses vem apresentando mudança do ritmo do sono e do comportamento.

## HÁBITOS E VÍCIOS

Esposa conta que o marido é **etilista**. Faz uso diário de cerca de 200 mL de bebida destilada desde que o conhece. Nega tabagismo ou uso de drogas ilícitas.

## ANTECEDENTES FAMILIARES

Nega casos de doenças hepáticas nos familiares. Não sabe relatar causa de óbito dos pais do paciente.

## EXAME FÍSICO

Pele e anexos: Ictérico, eritema palmar e spiders. →

Tórax:

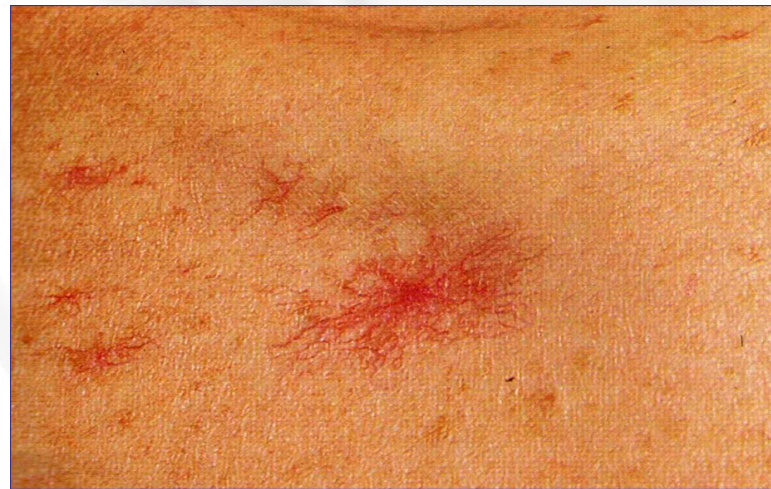Aparelho Cardiovascular: Bulhas rítmicas taquicardíacas sem sopros.

Aparelho Respiratório: Propedêutica de derrame pleural na base do hemitórax D.

Abdome: Abaulado em batráquio, com circulação colateral visível tipo porto cava. Maciez móvel presente, semi-círculo de Skoda, com concavidade voltada para a face, sinal de piparote positivo.

Sist. Nervoso: Agitação psicomotora, não-contactuando, presença de flapping.

Extremidades: Sinal de Godet + nos membros inferiores.





# SBP

## II CURSO DE AUTÓPSIA

### Atestado de óbito e

### Elaboração da capa final da autópsia



FACULDADE DE CIÊNCIAS MÉDICAS DA  
**SANTA CASA**  
DE SÃO PAULO

#### EXAMES LABORATORIAIS:

Exame	Resultado	Valor de referencia
Hematócrito	20%	36-50%
Hemoglobina	7g/dl	12-17g/dl
Eritrócitos	2.850.000/mm <sup>3</sup>	
Leucócitos	3.200 cels/mm <sup>3</sup>	5.000-11.000 cels/mm <sup>3</sup>
Plaquetas	60.000 cels/mm <sup>3</sup>	150.000-400.000 cels/mm <sup>3</sup>
AST	180 U/L	12-38 U/L
ALT	60 U/L	07-14 U/L
Tempo de protrombina	36%	
INR	3,5	
Gamaglutamil transferase	660 U/L	8-41 U/L
Glicemia	60mg/dL	
Ureia	120mg/dL	10-50mg/dL
Creatinina	1,1mg/dL	0,6-1,2mg/dL
Na	116mEq/L	135-145 mEq/L
K	4,7mEq/L	3,5-4,5mEq/L



SBP

II CURSO DE AUTÓPSIA  
Atestado de óbito e  
Elaboração da capa final da autópsia



FACULDADE DE CIÊNCIAS MÉDICAS DA  
**SANTA CASA**  
DE SÃO PAULO

ACHADOS ANATOMOPATOLÓGICOS

Ictérico 1+/-4

Aumento do volume abdominal

Cérebro – 1060 g

Linfoadenomegalia mediastinal, mesentérica, para-aórtica e peripancreática



**SBP**

**II CURSO DE AUTÓPSIA**  
**Atestado de óbito e**  
**Elaboração da capa final da autópsia**



FACULDADE DE CIÊNCIAS MÉDICAS DA  
**SANTA CASA**  
DE SÃO PAULO

**Hidrotórax – 400ml à D e 500ml à E**

**Pulmões – 450g D e 500g E**

**Bolhas de enfisema periféricas**

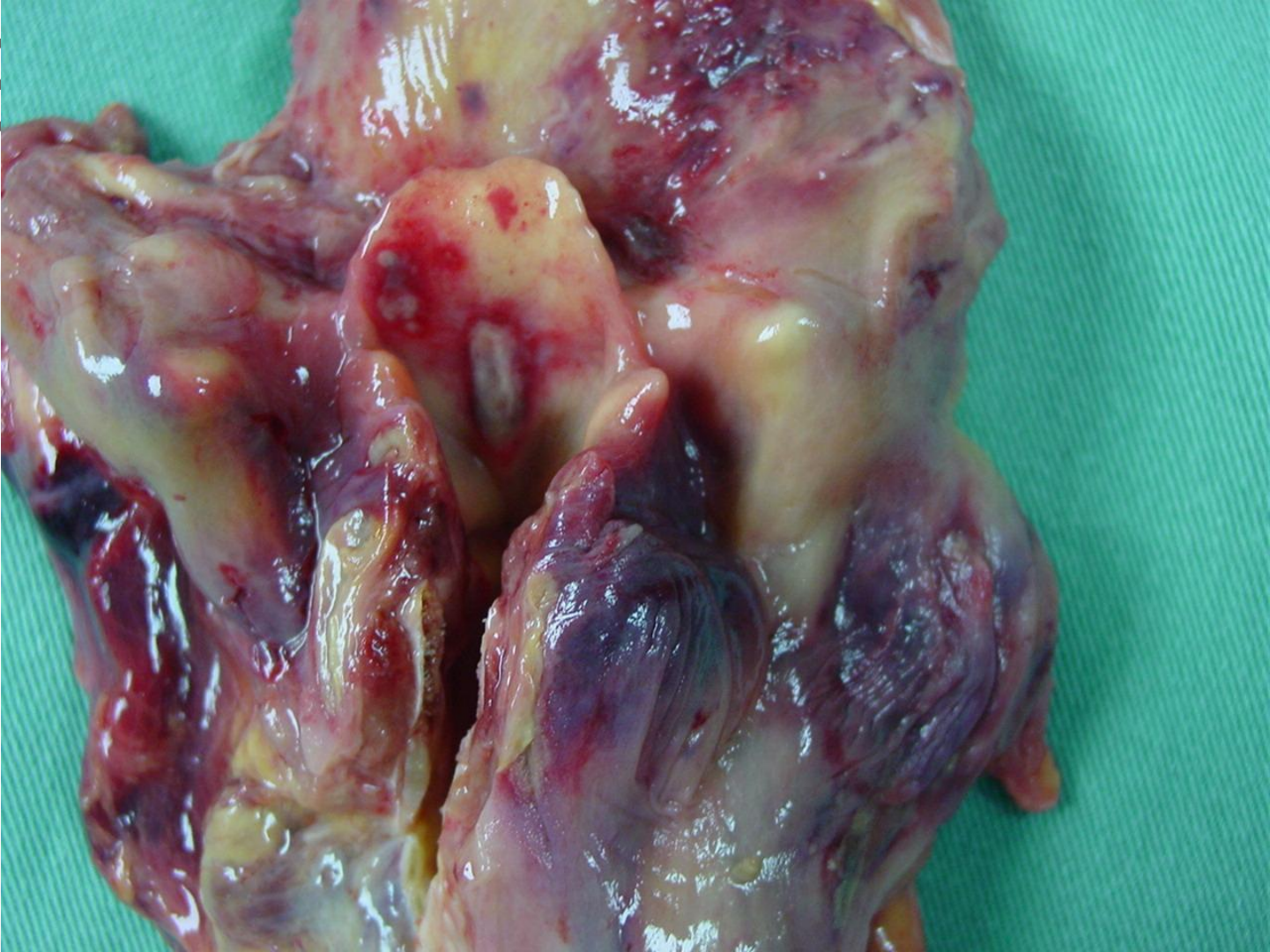
**Colapso parcial das bases**

**Coração – 280g – Sem alterações**





19

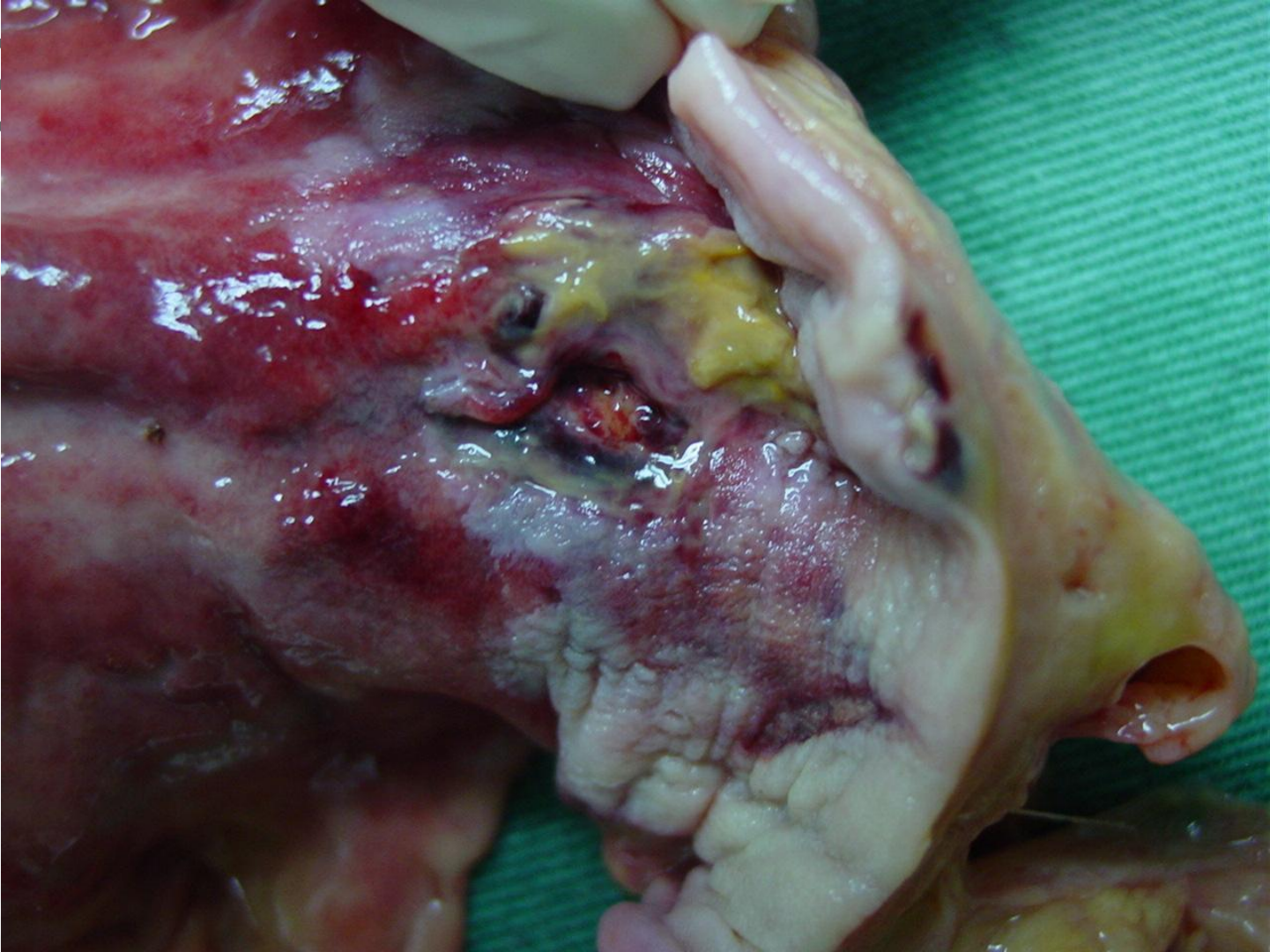


Ciências Médicas da  
**A CASA**  
DE SÃO PAULO





19



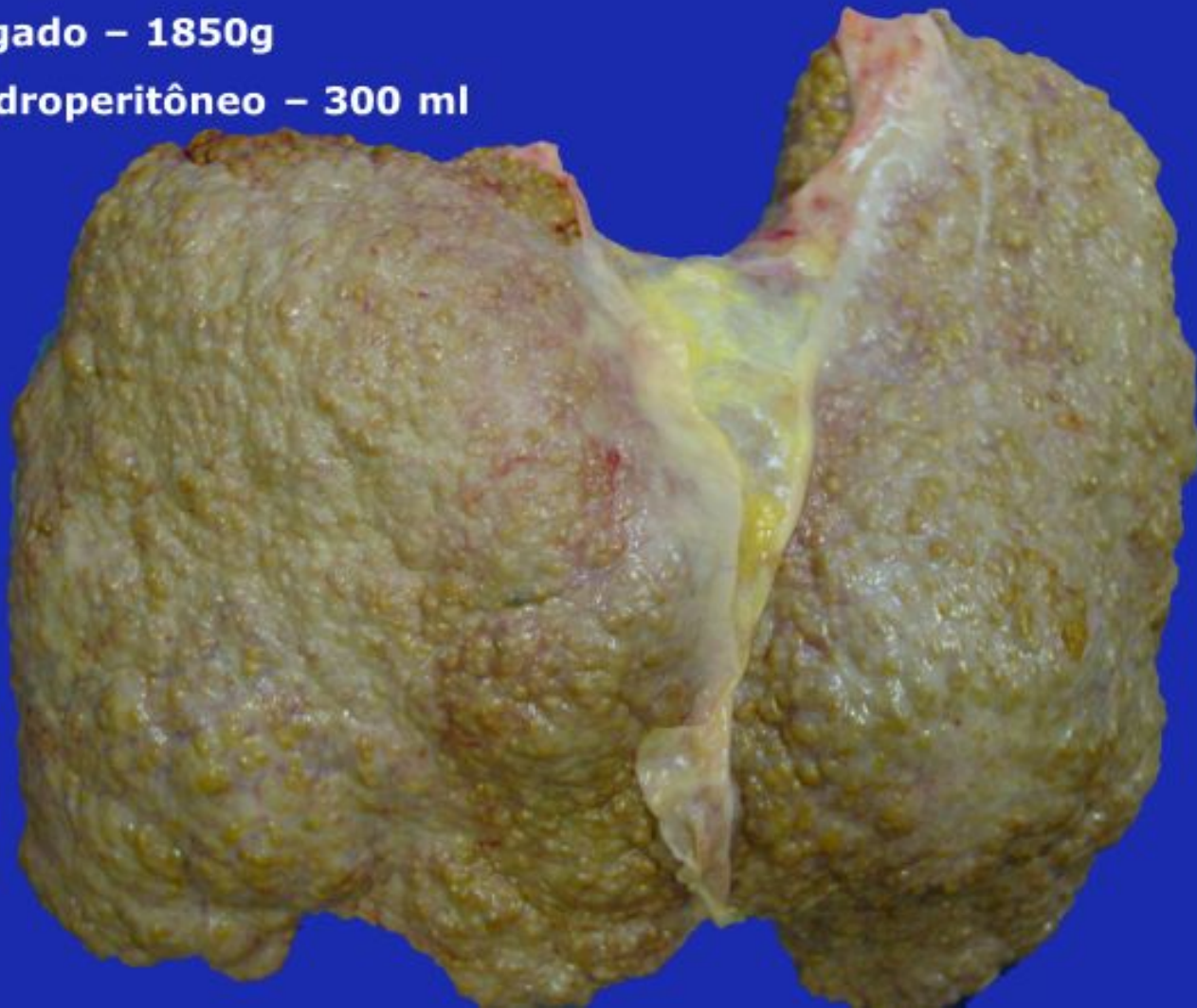
Ciências Médicas da  
**A CASA**  
DE SÃO PAULO



S

**Fígado – 1850g**

**Hidroperitônio – 300 ml**



Ciências Médicas da

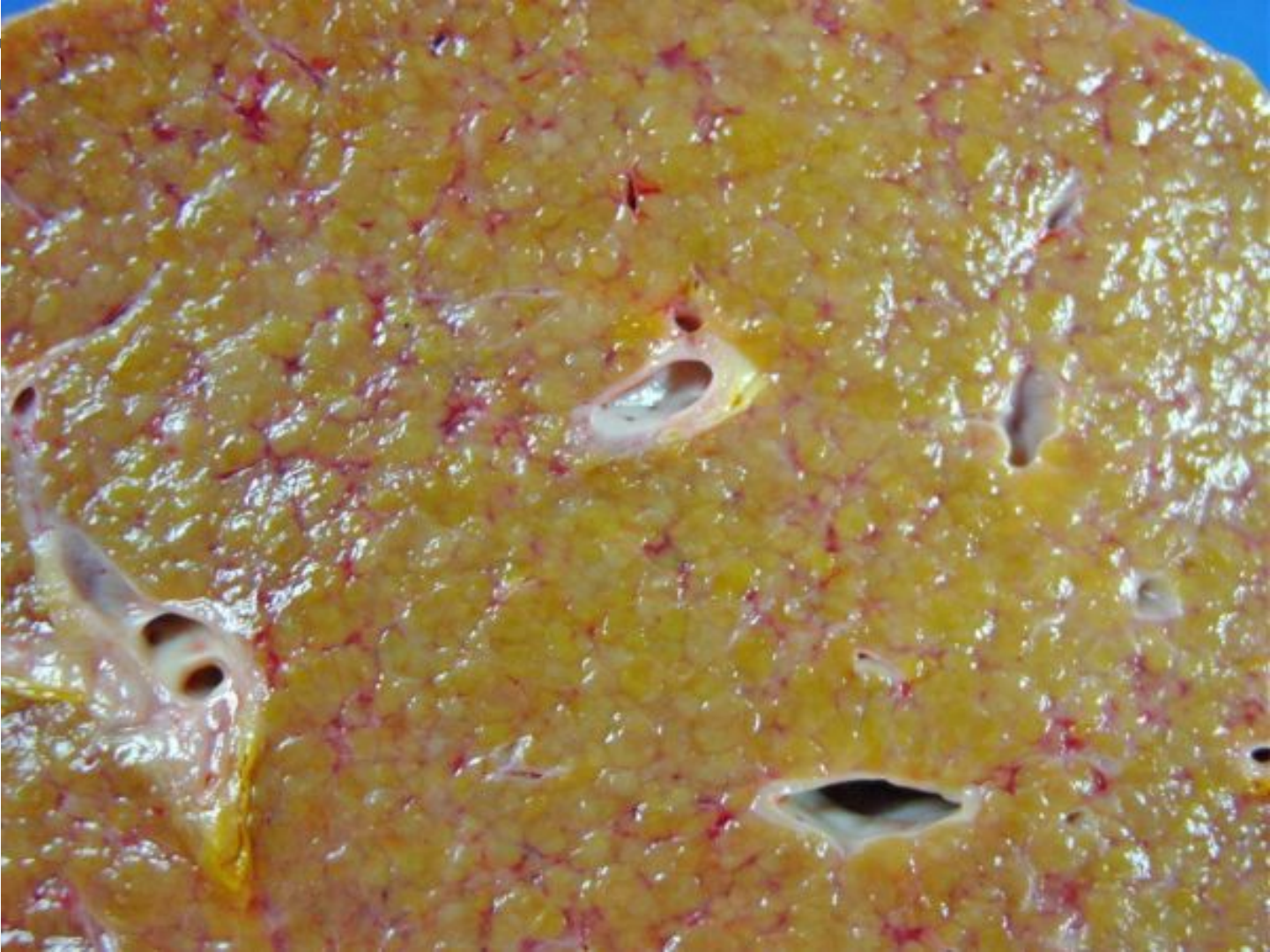**A CASA**

DE SÃO PAULO



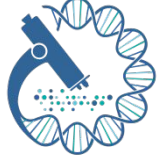

19



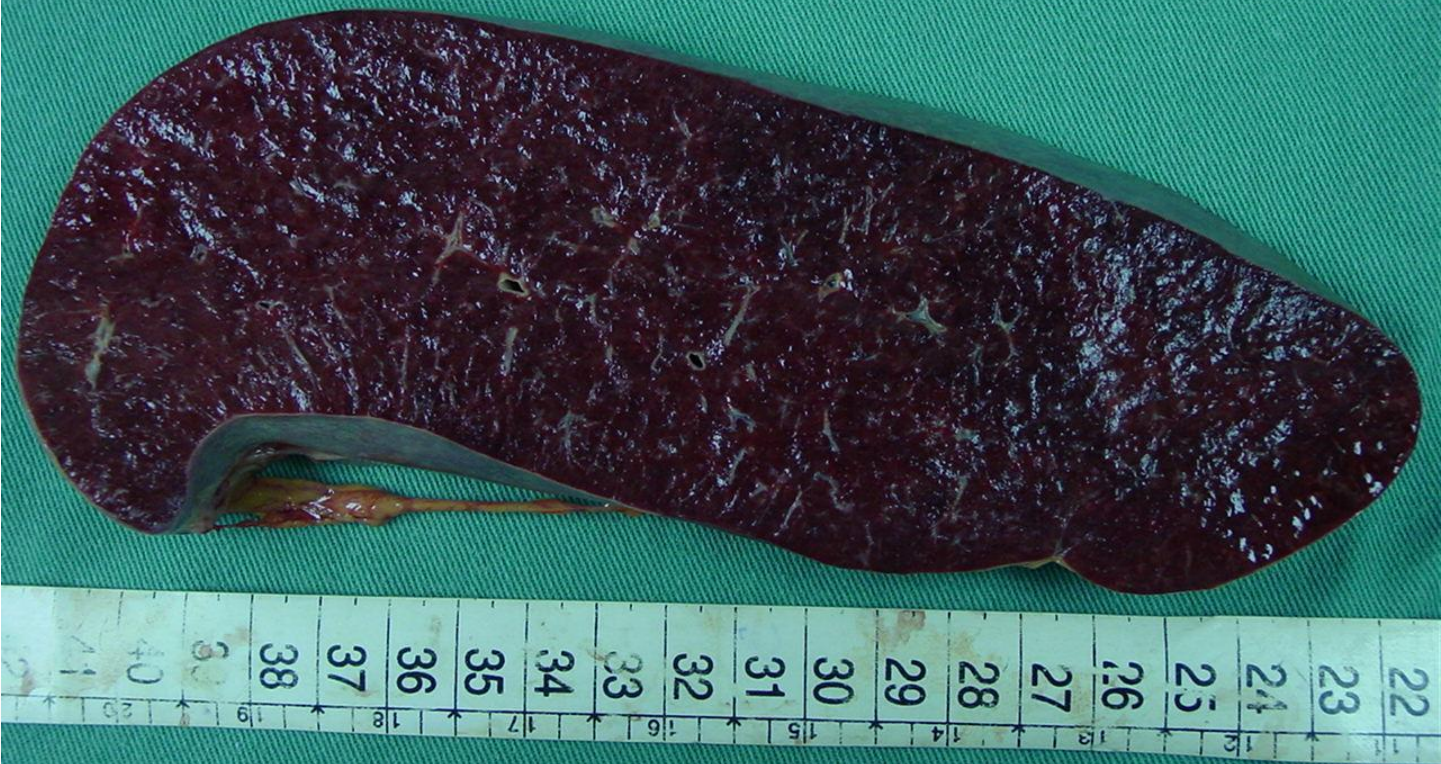Ciências Médicas DA  
**A CASA**  
DE SÃO PAULO





Baço – 950g

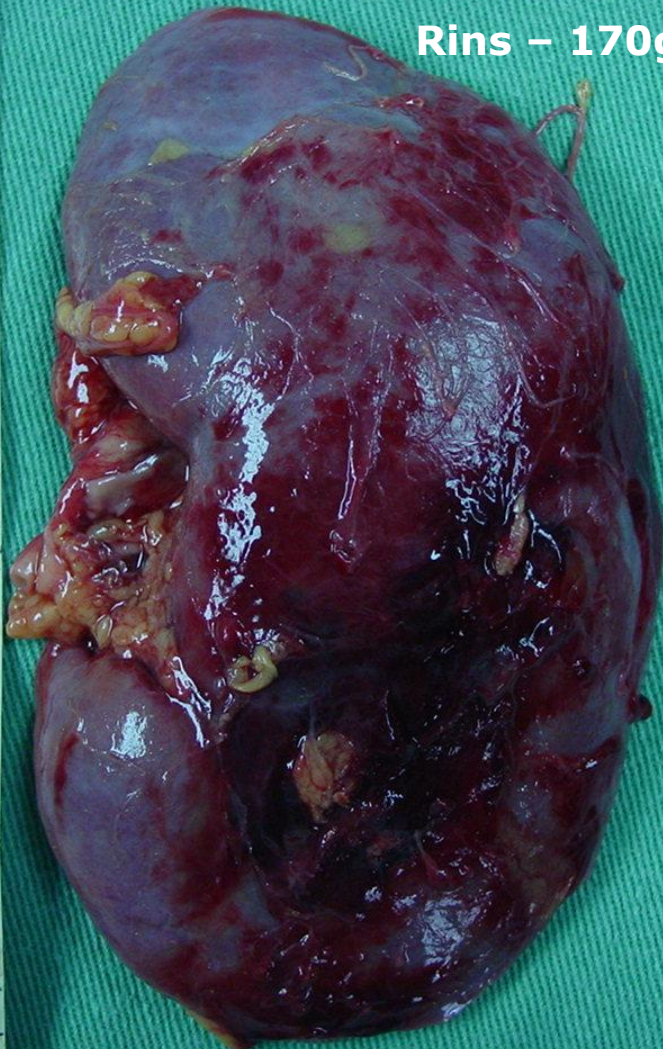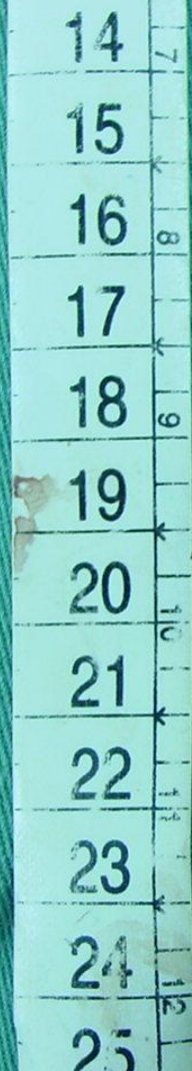Ciências Médicas da  
**A CASA**  
DE SÃO PAULO







S



Rins – 170g D e 160g E





# SBP

## II CURSO DE AUTÓPSIA Atestado de óbito e Elaboração da capa final da autópsia

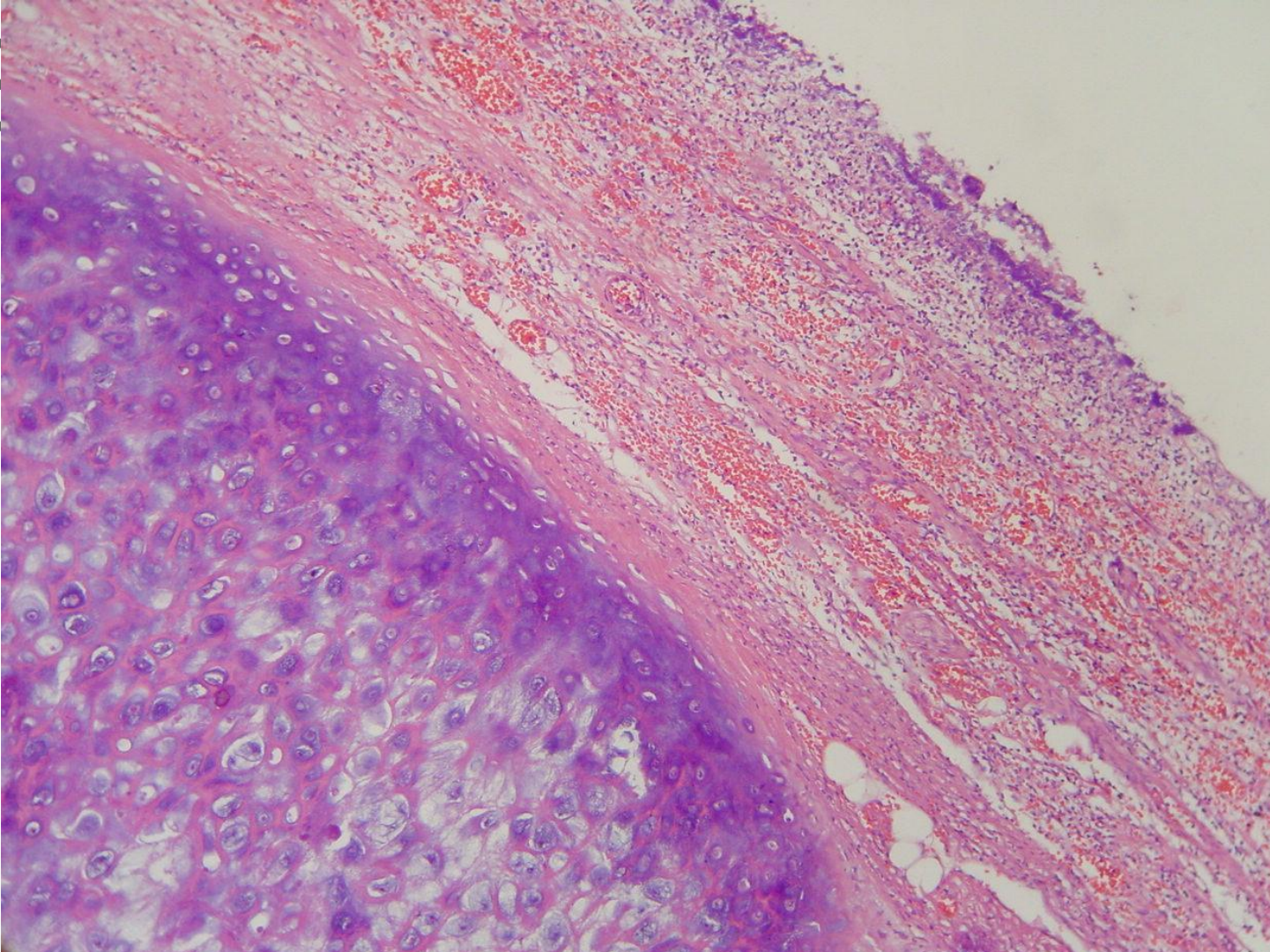


FACULDADE DE CIÊNCIAS MÉDICAS DA  
**SANTA CASA**  
DE SÃO PAULO

PREENCHER A DECLARAÇÃO DE ÓBITO



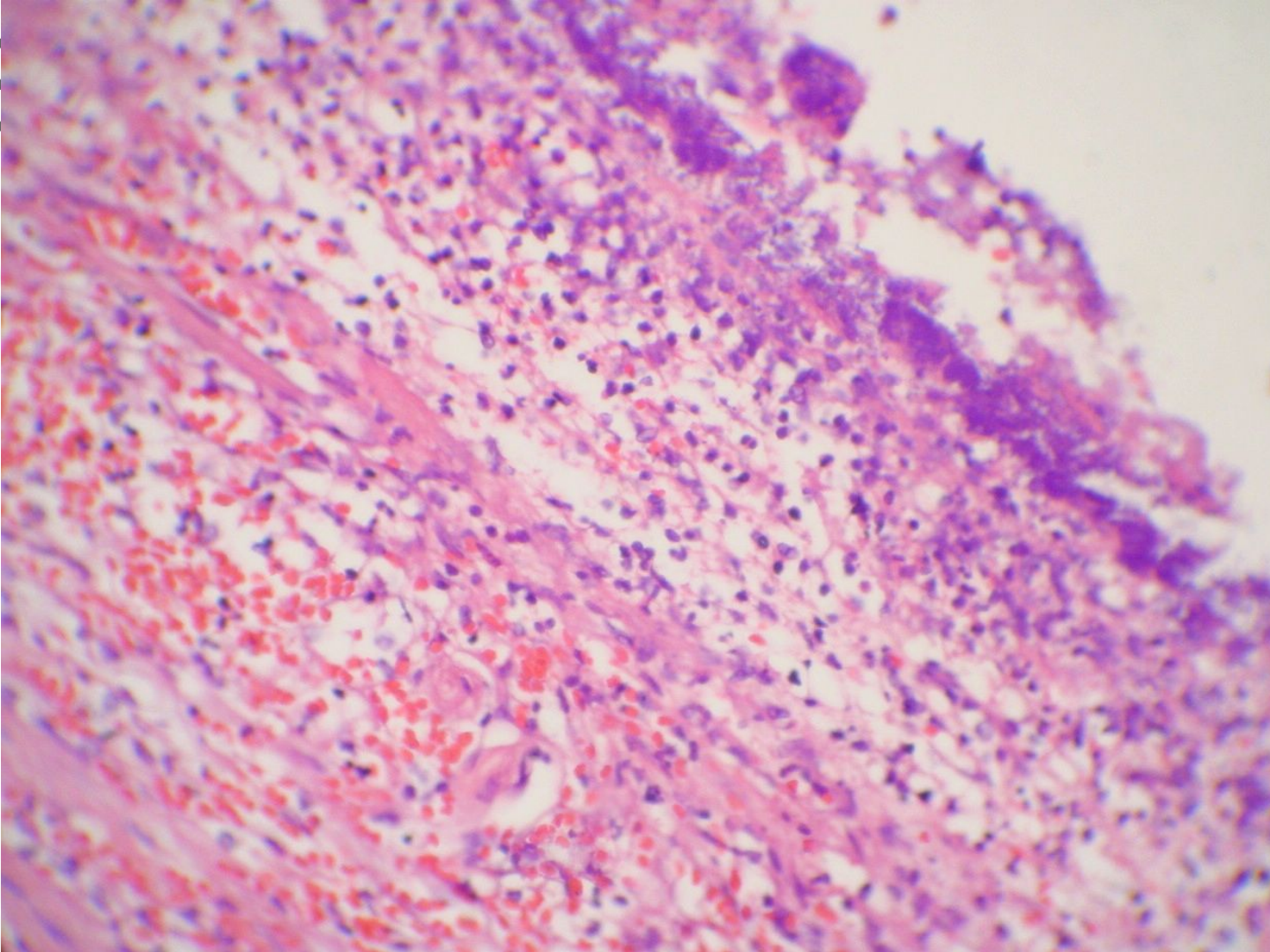
19





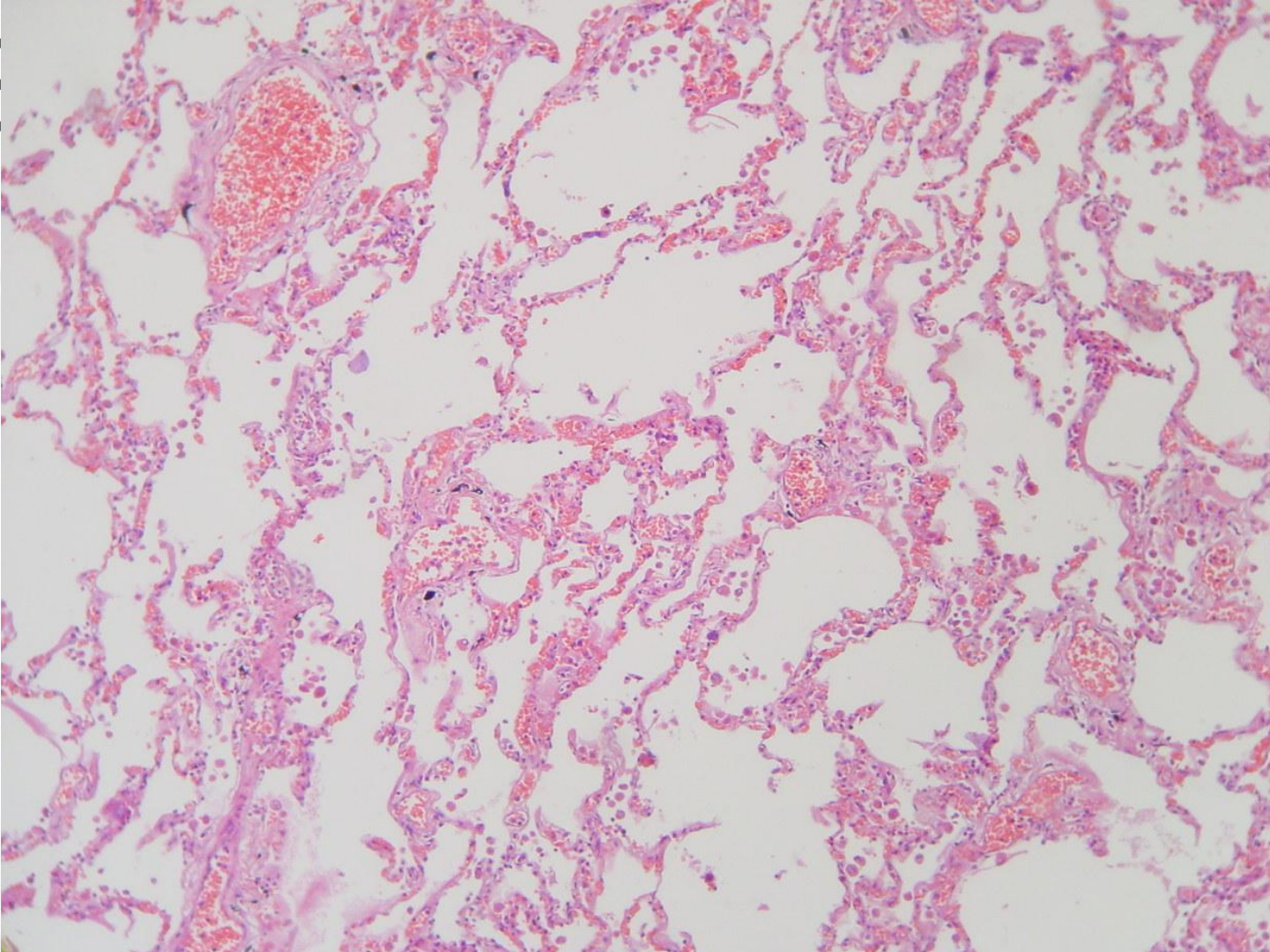


19

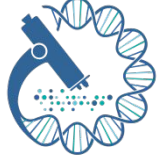



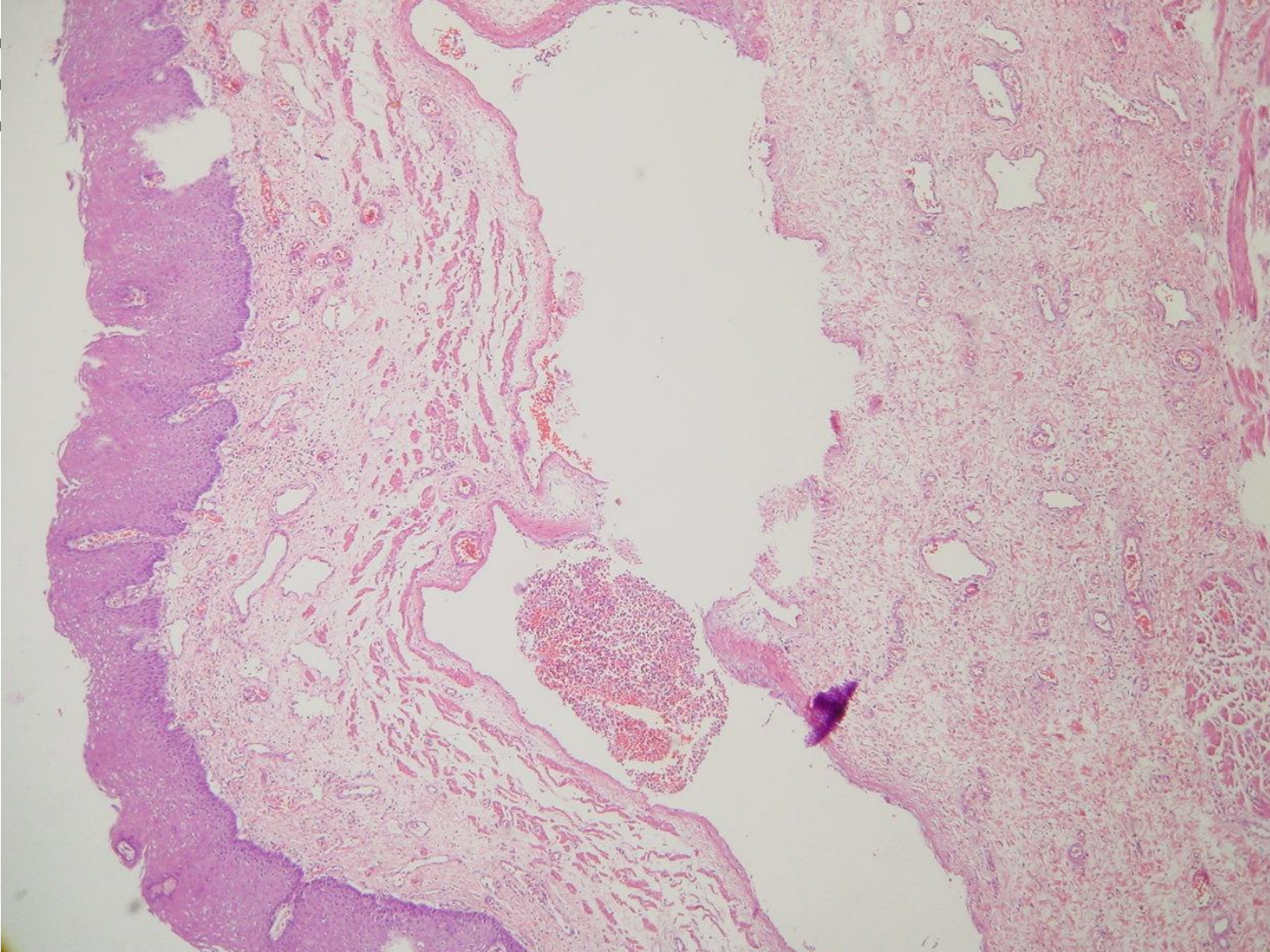
9







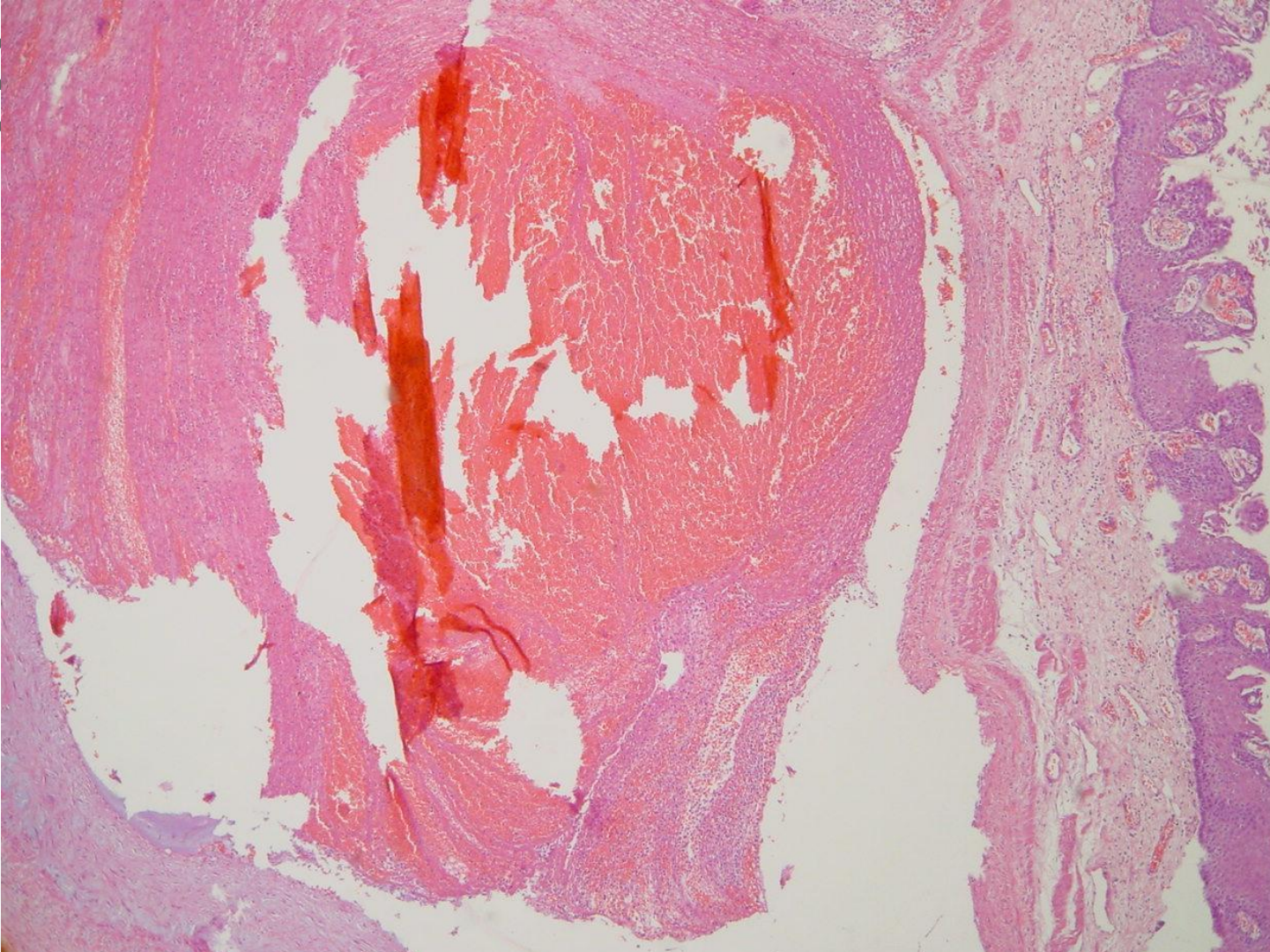
9







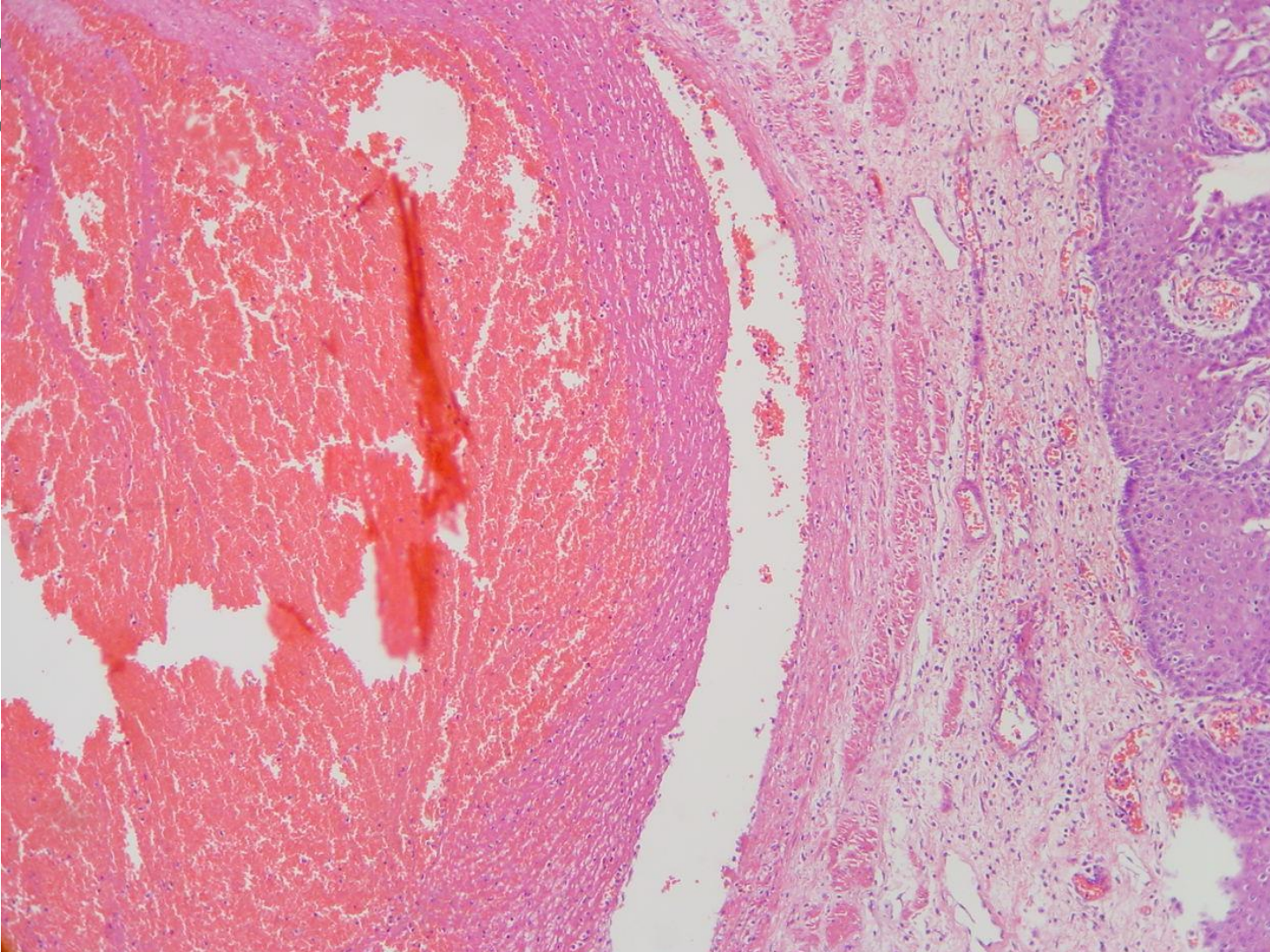
19







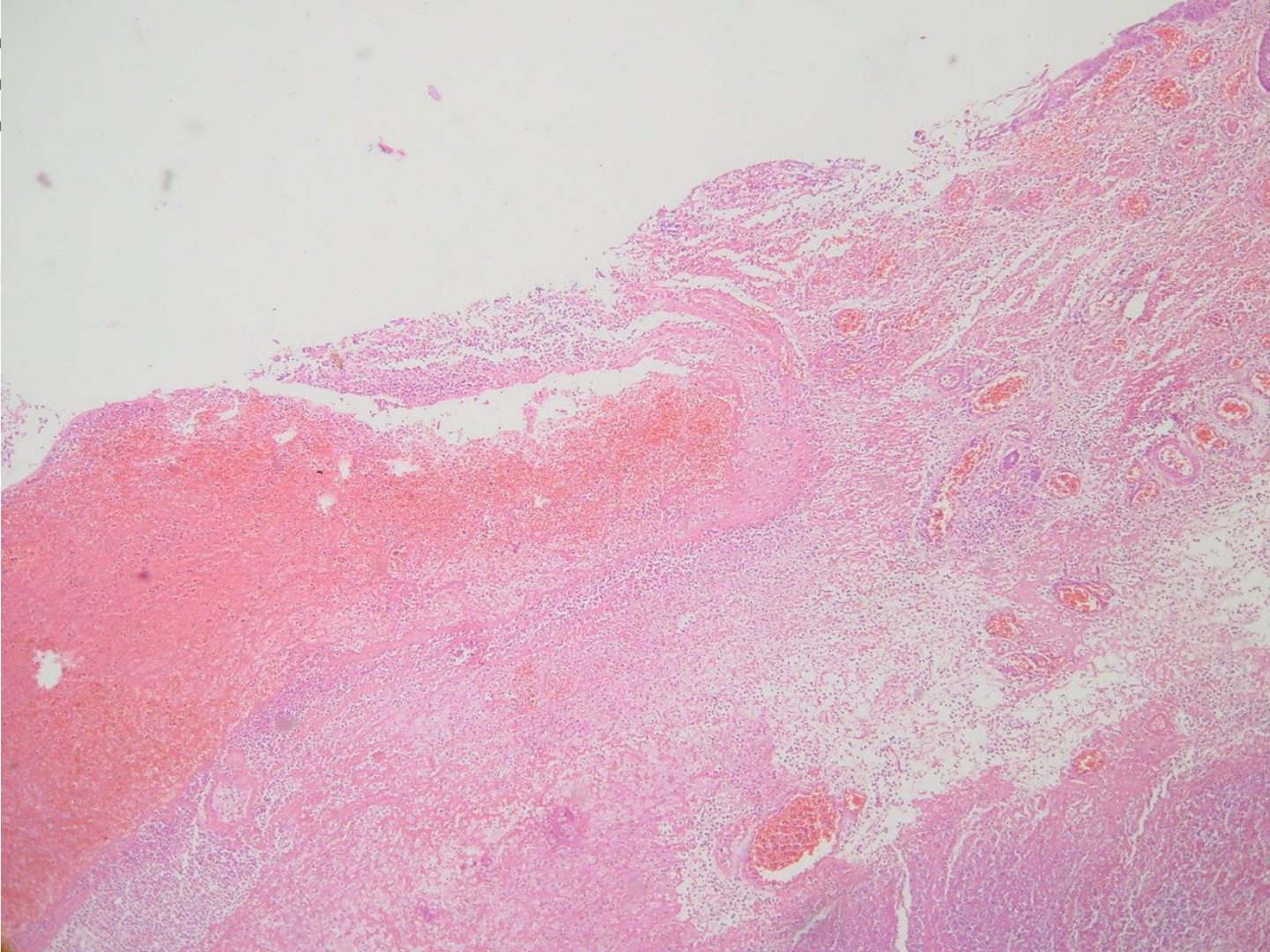
19







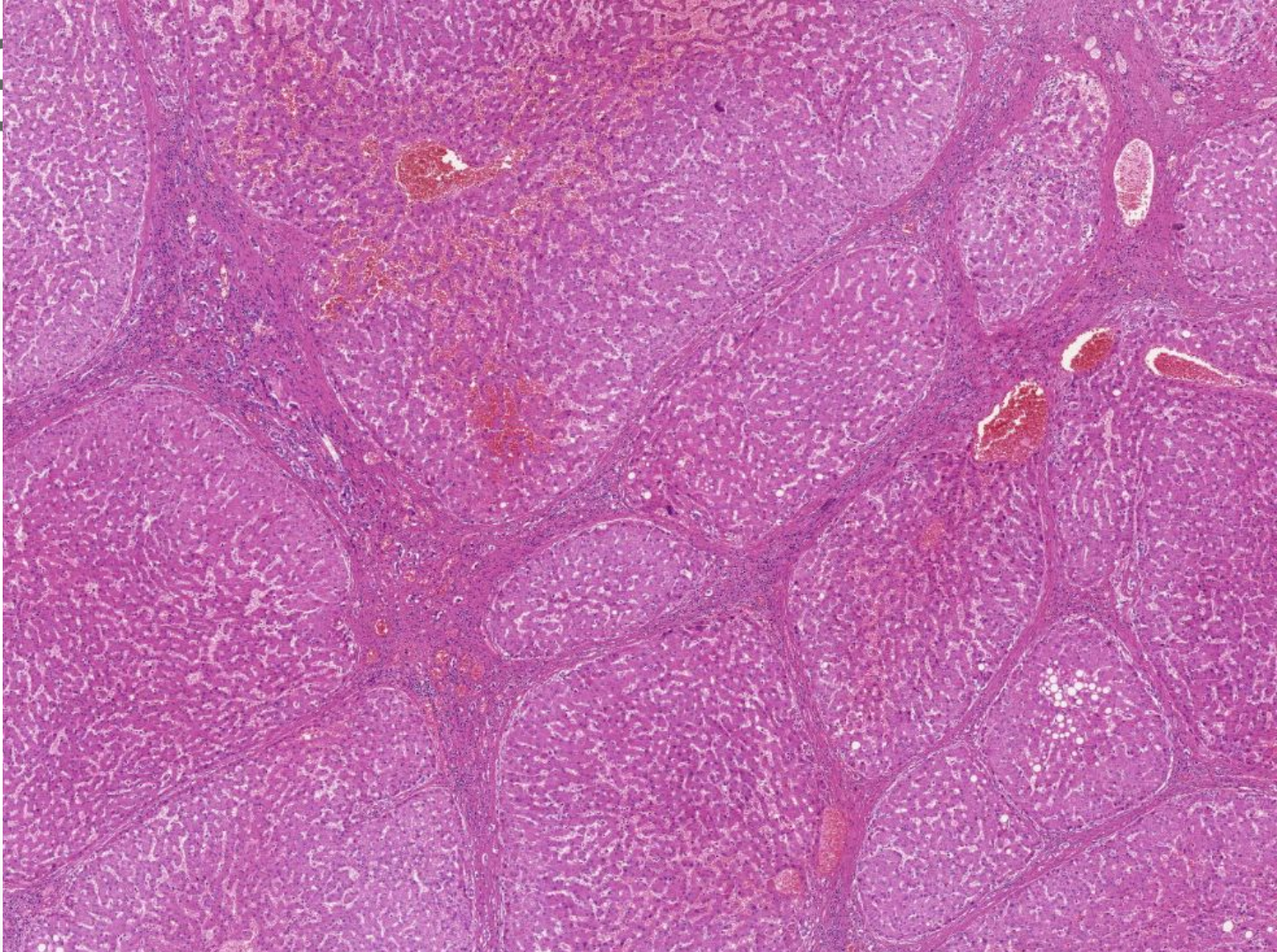
9







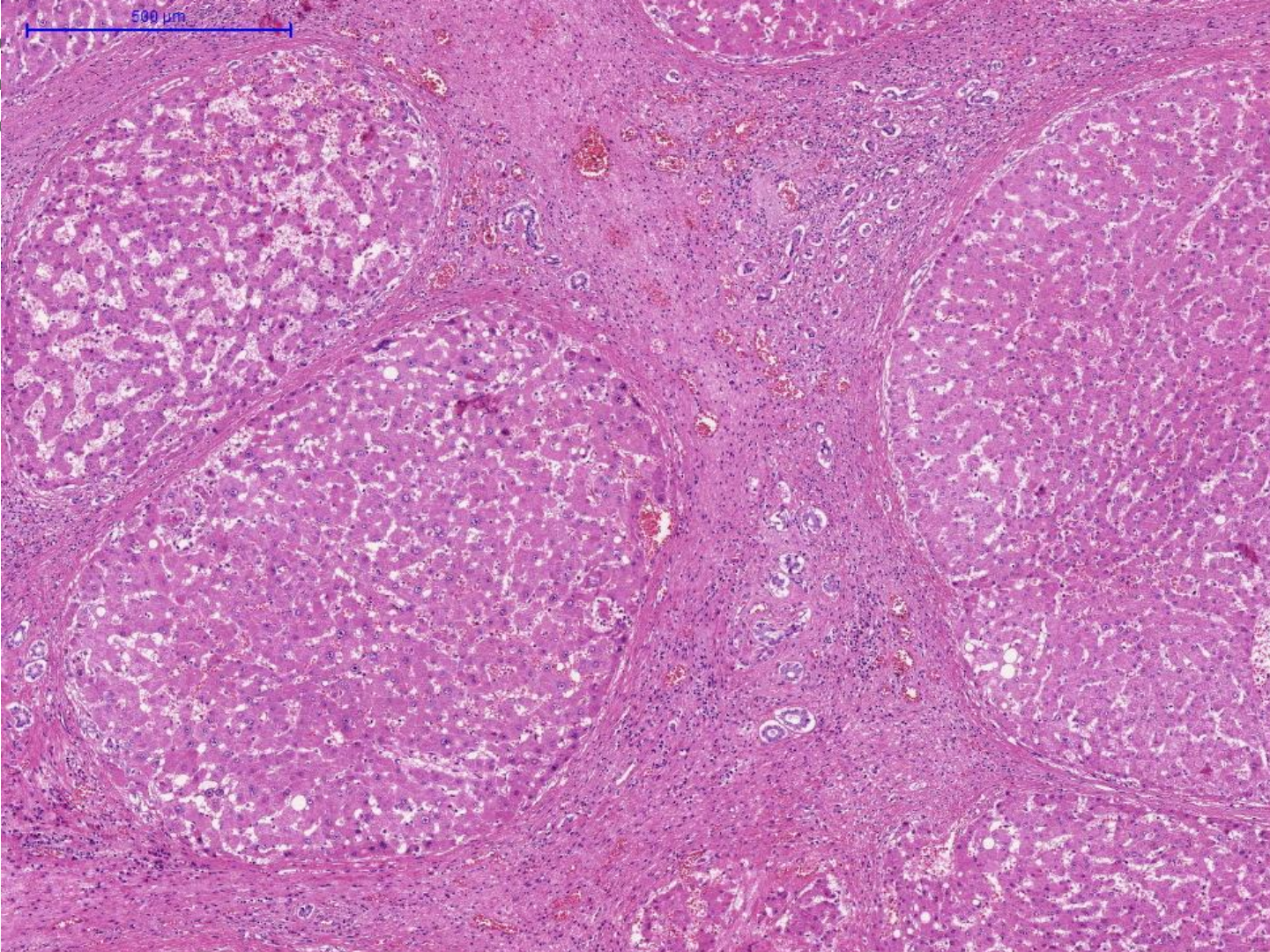
S







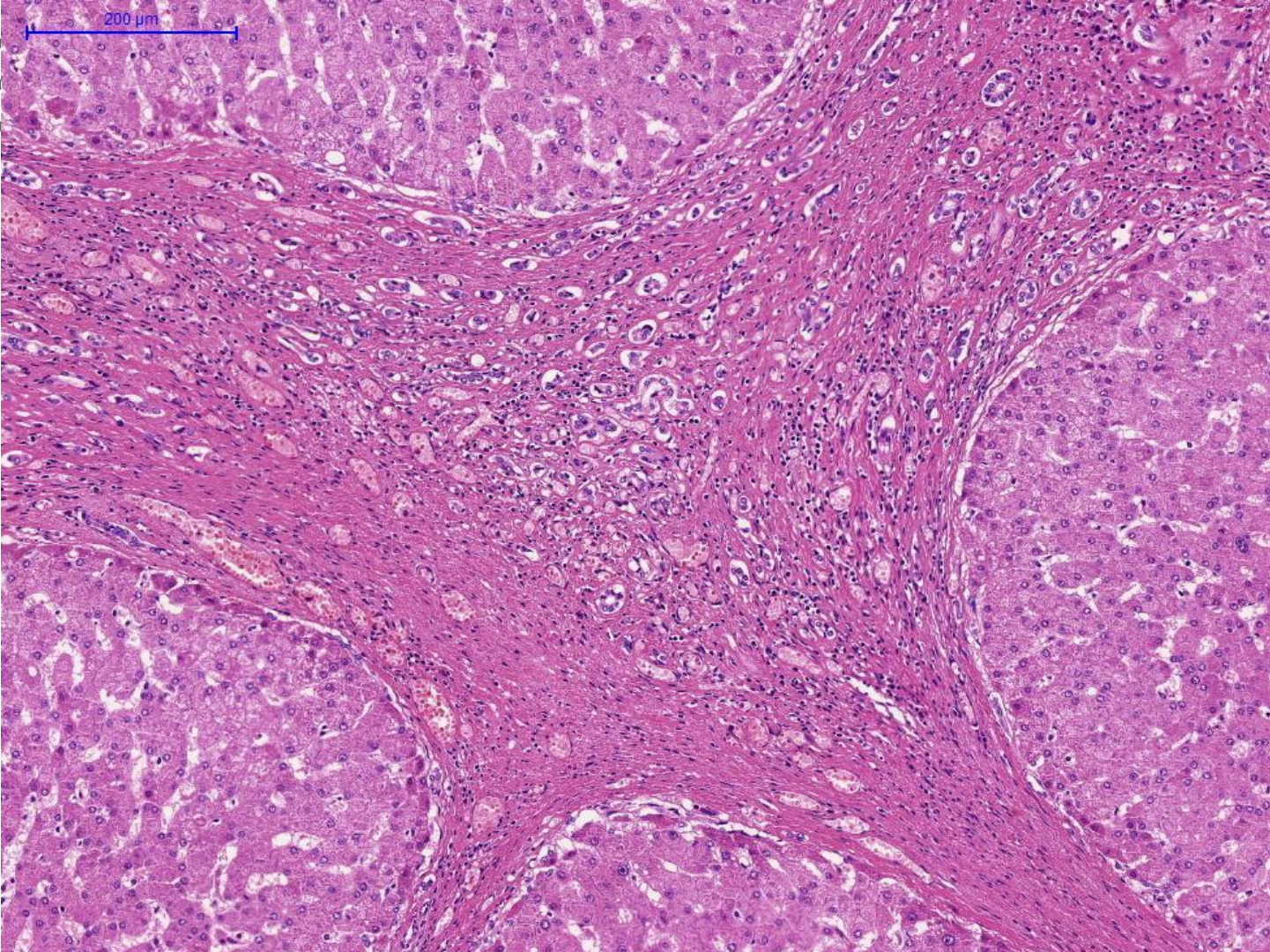
IS







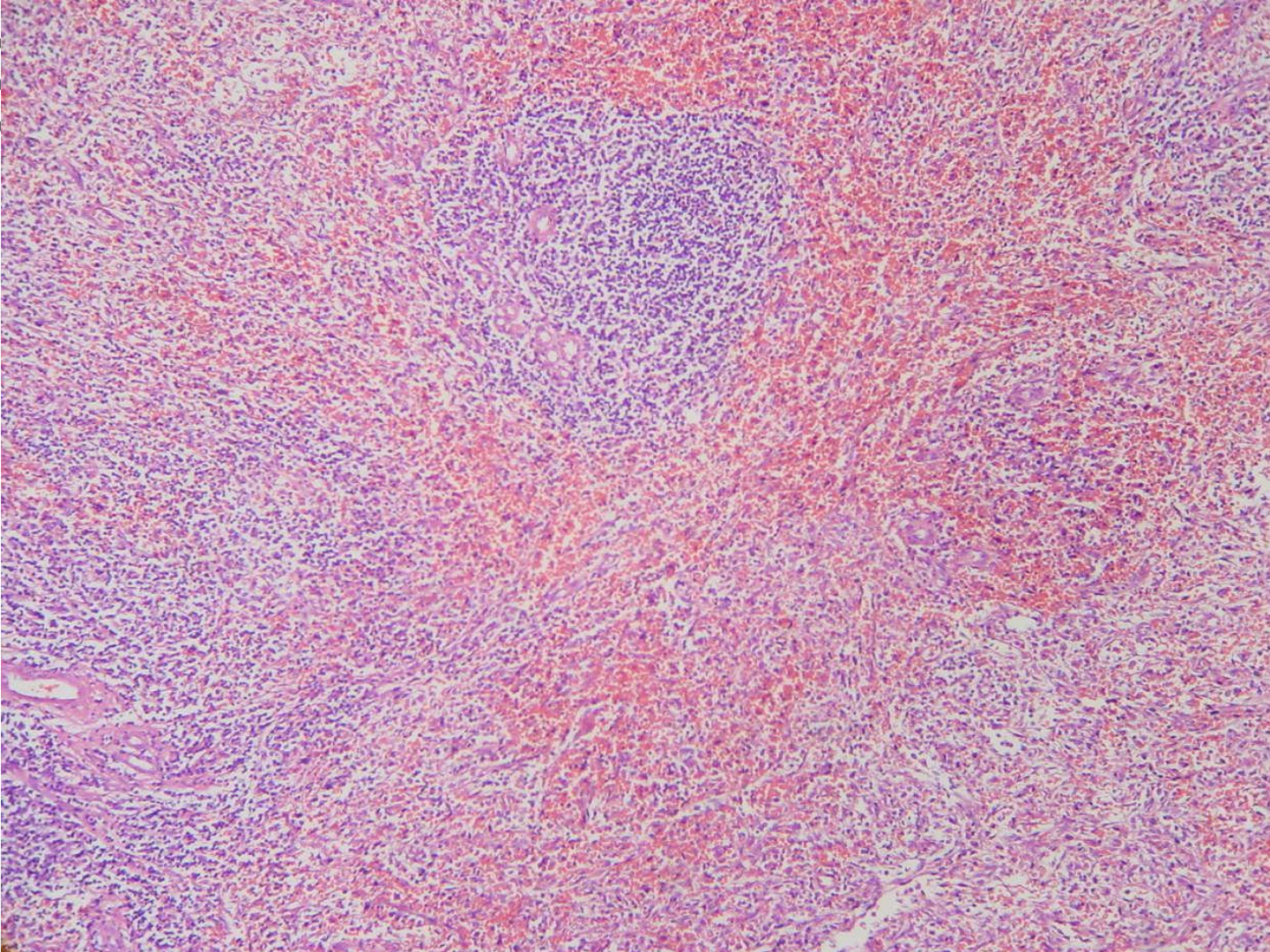
9







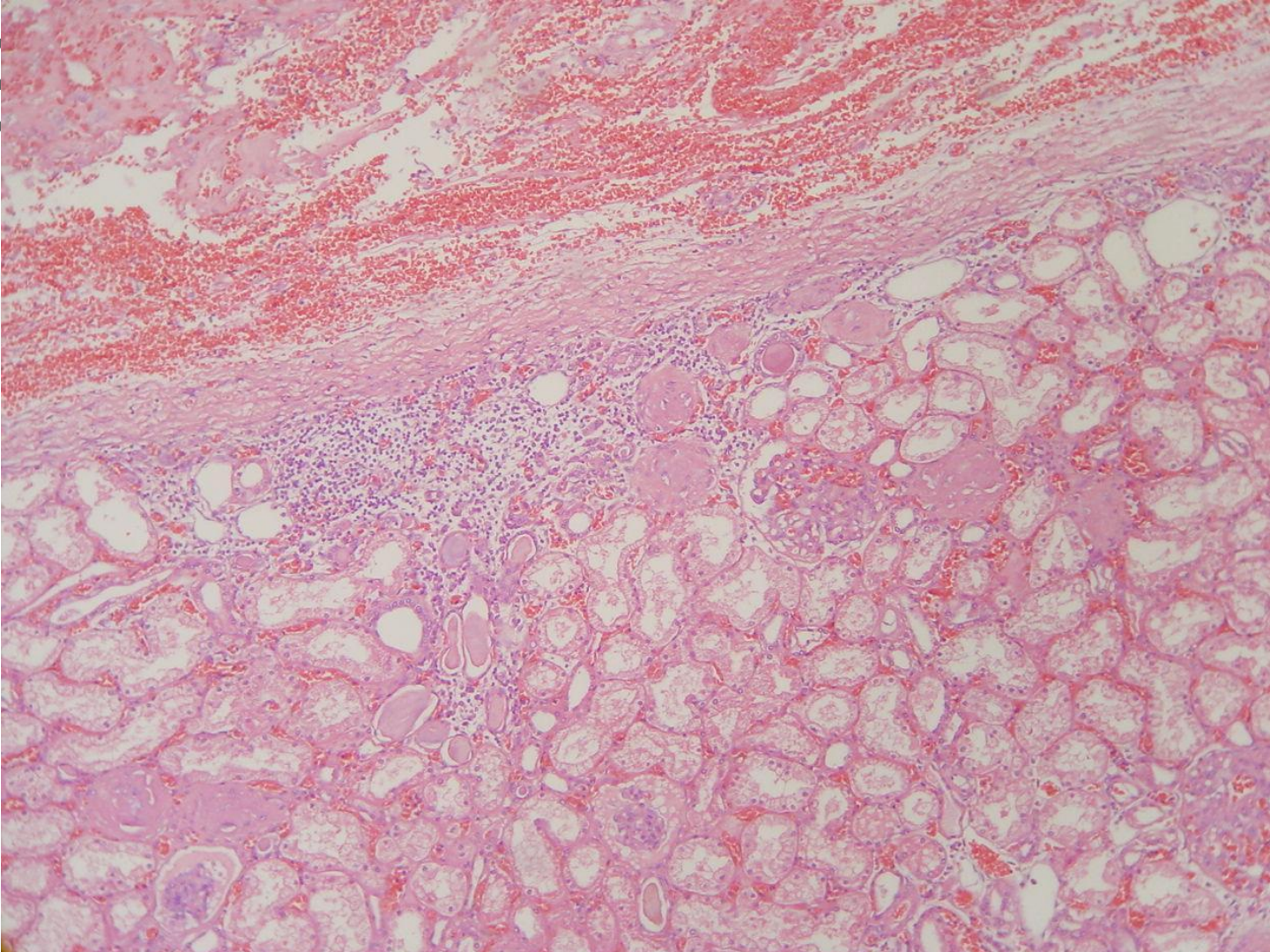
19







19





# SBP

## II CURSO DE AUTÓPSIA Atestado de óbito e Elaboração da capa final da autópsia



FACULDADE DE CIÊNCIAS MÉDICAS DA  
**SANTA CASA**  
DE SÃO PAULO

PREENCHER A CAPA DEFINITIVA