CASO DO MÊS SBP

Dr Marco Antônio Dias Filho
Laboratório Anatomia Patologia Diagnóstica – BH

História clínica

Paciente do sexo feminino, 66 anos, com dor e obstrução nasal.

Ao exame físico notou-se hipertrofia e espessamento dos cornetos nasais, assoalho e septo nasal.

Ausência de linfonodos palpáveis.

Material: mucosa naso-sinusal.

0 1 2 3 4 5 6 7 8 9

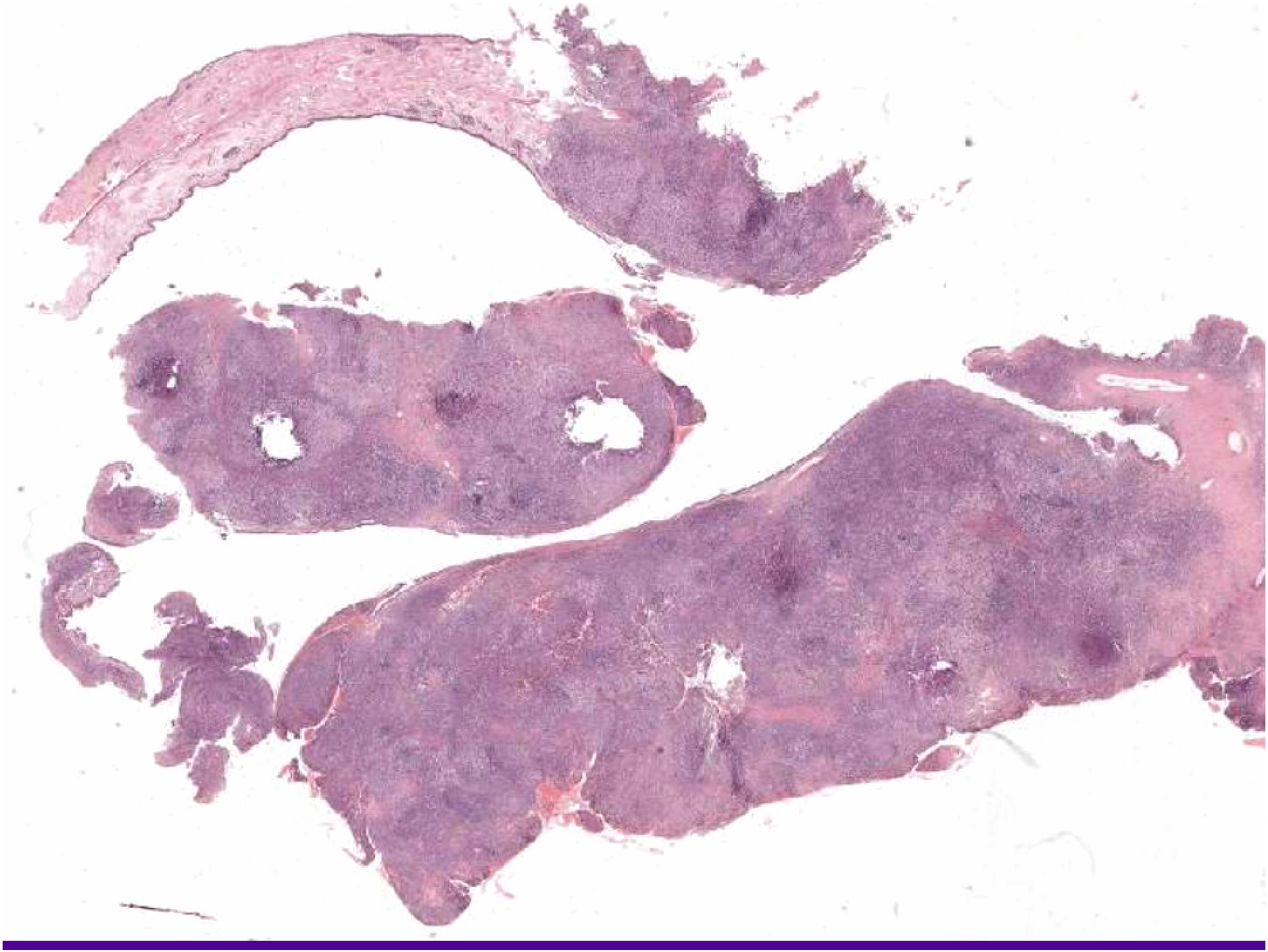

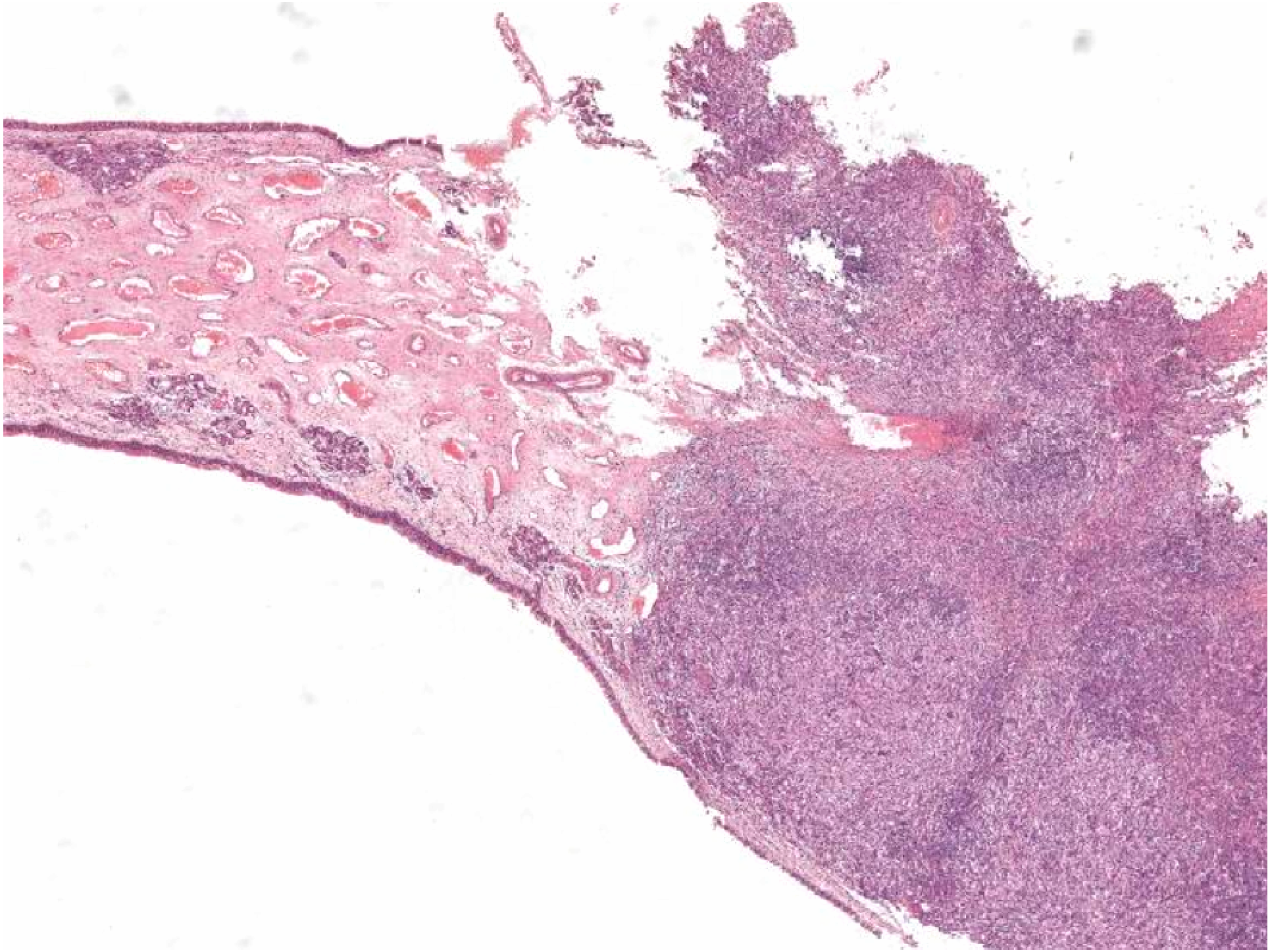

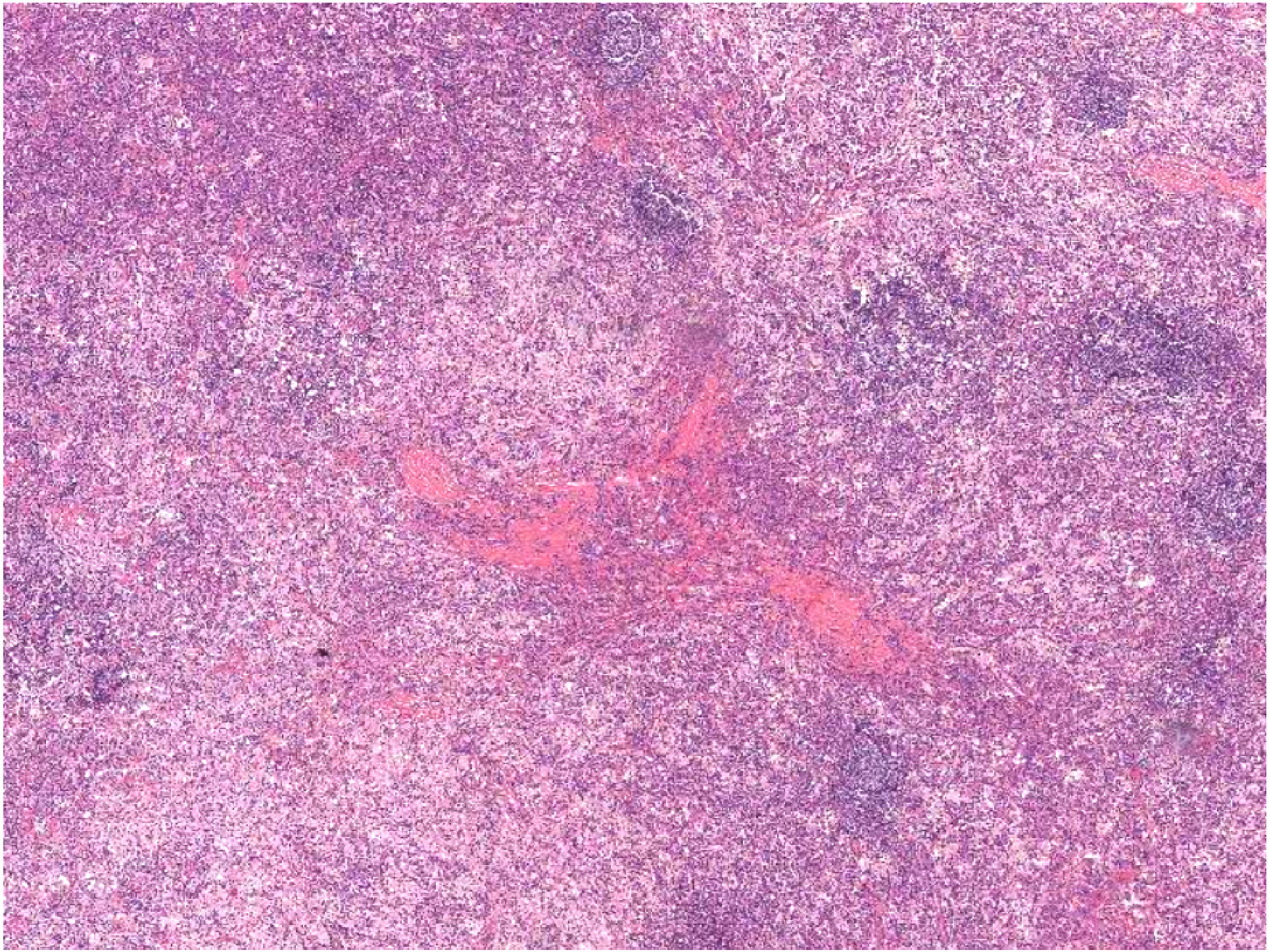

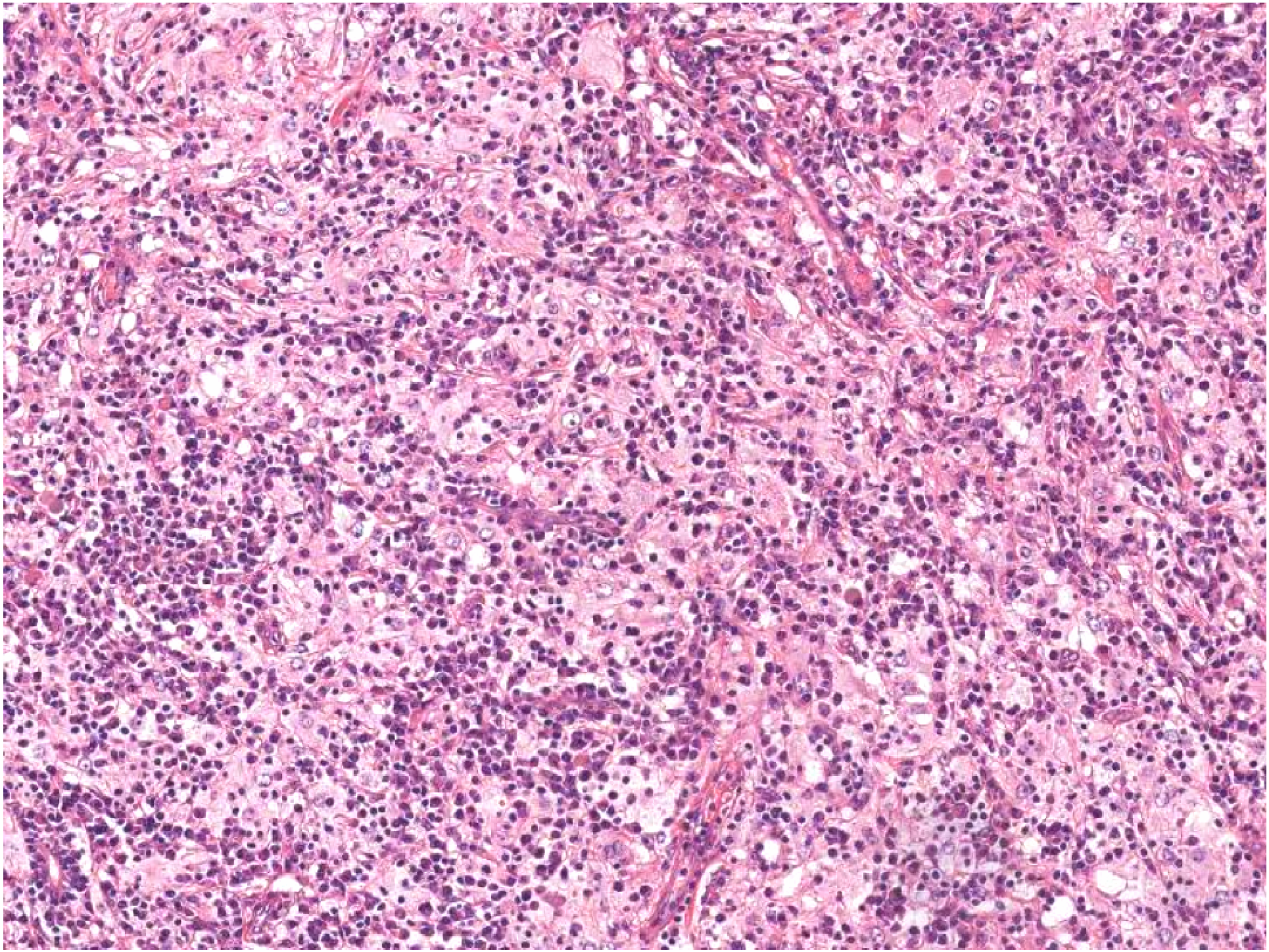

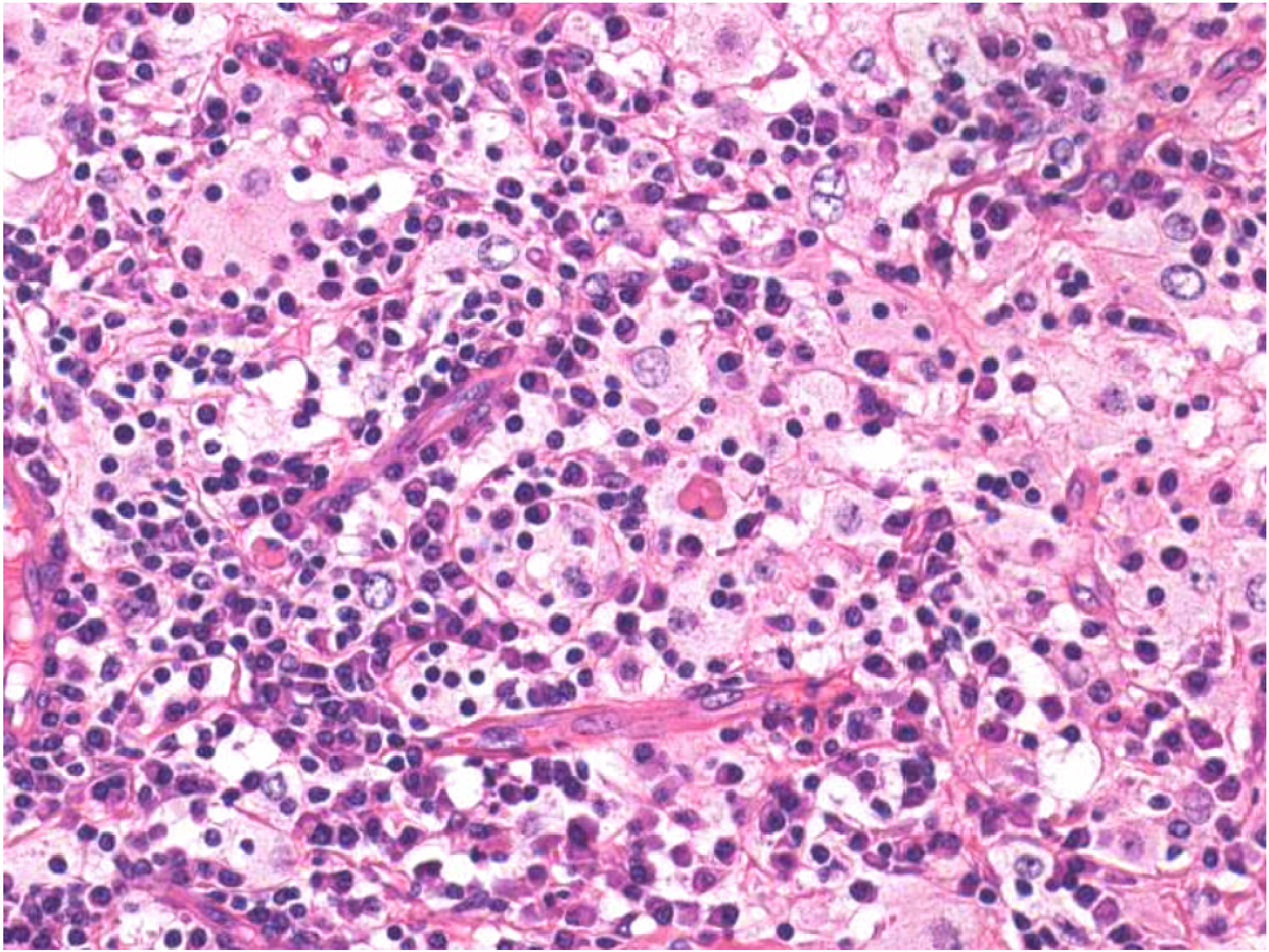

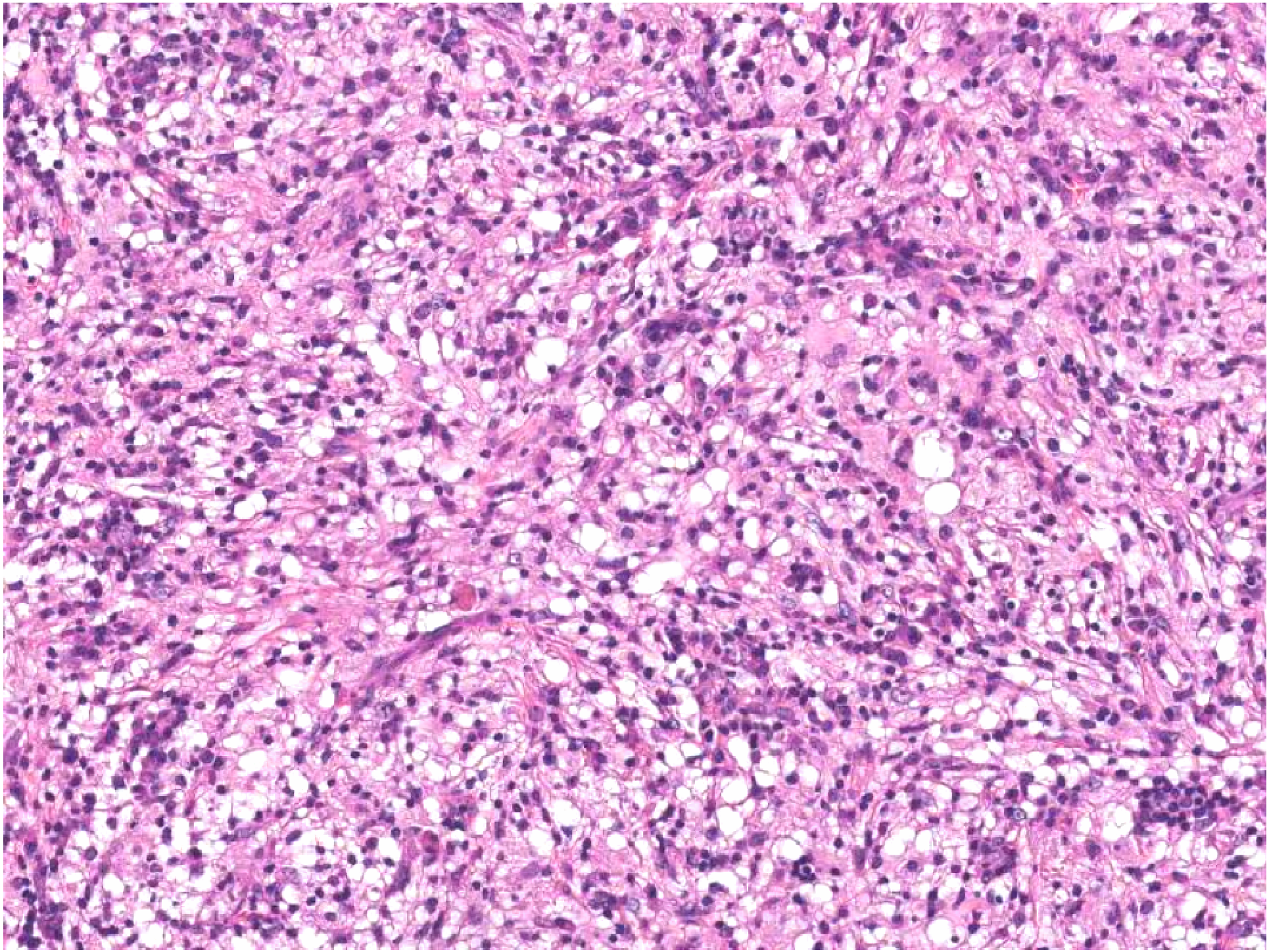

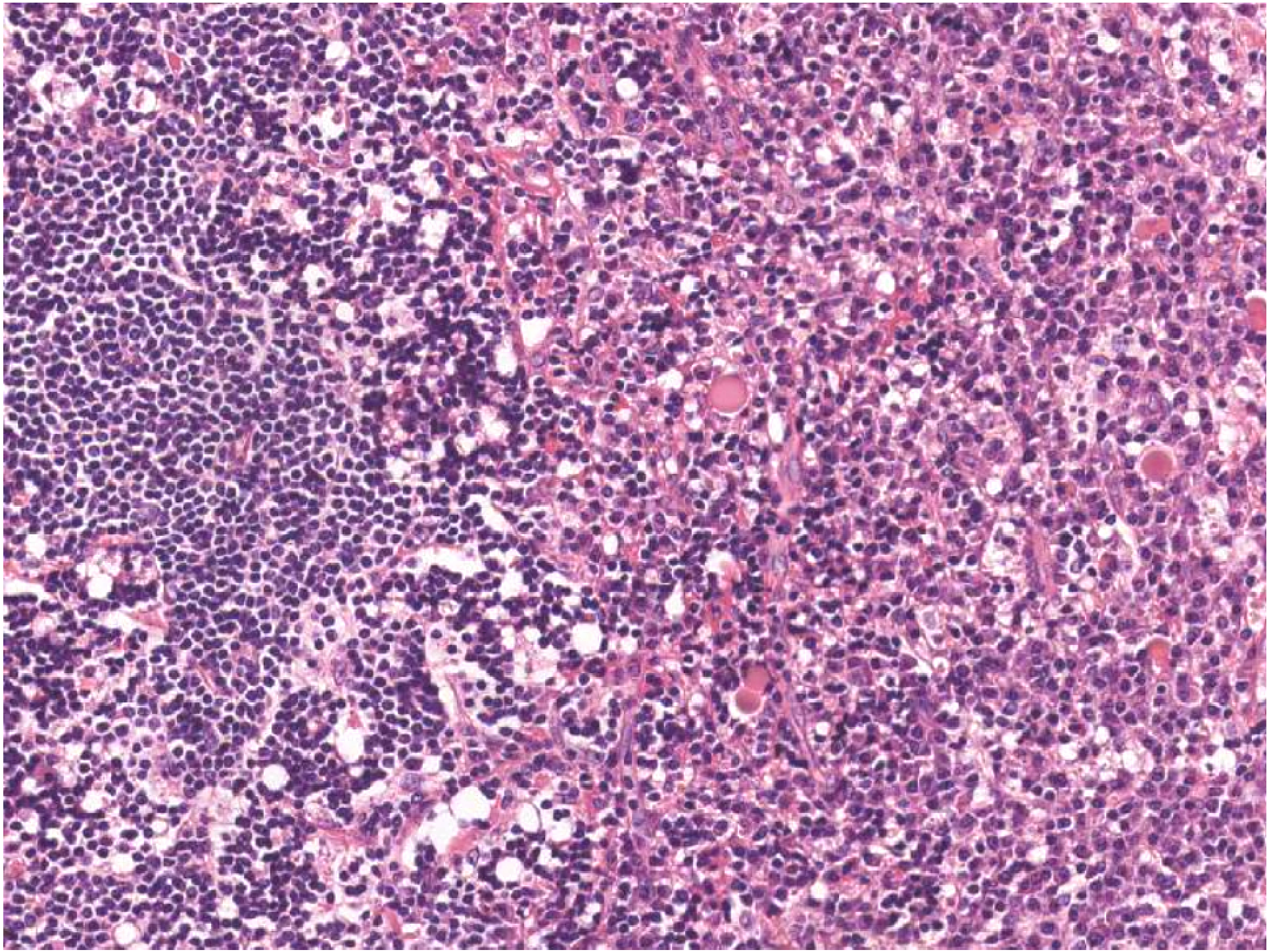

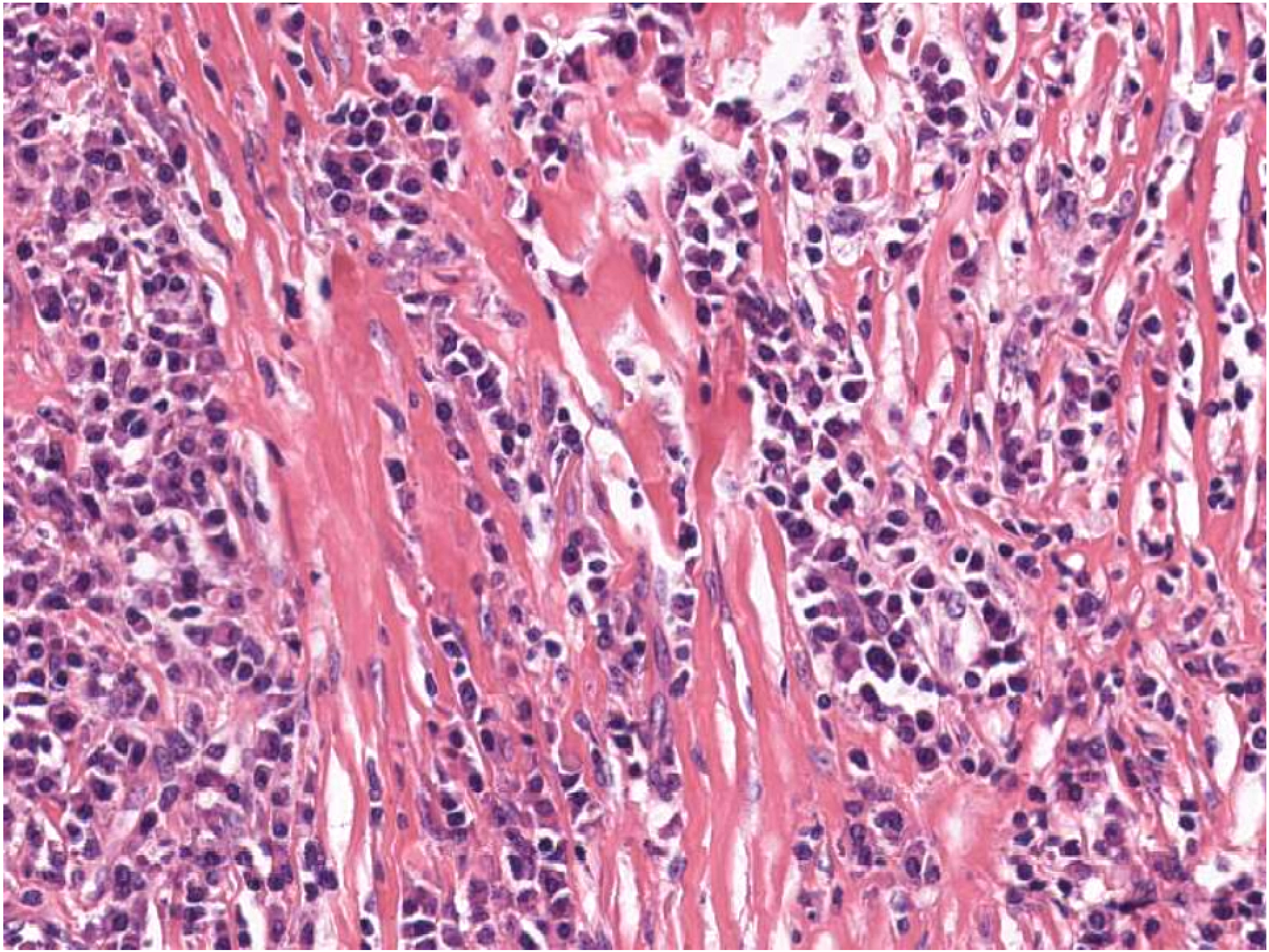

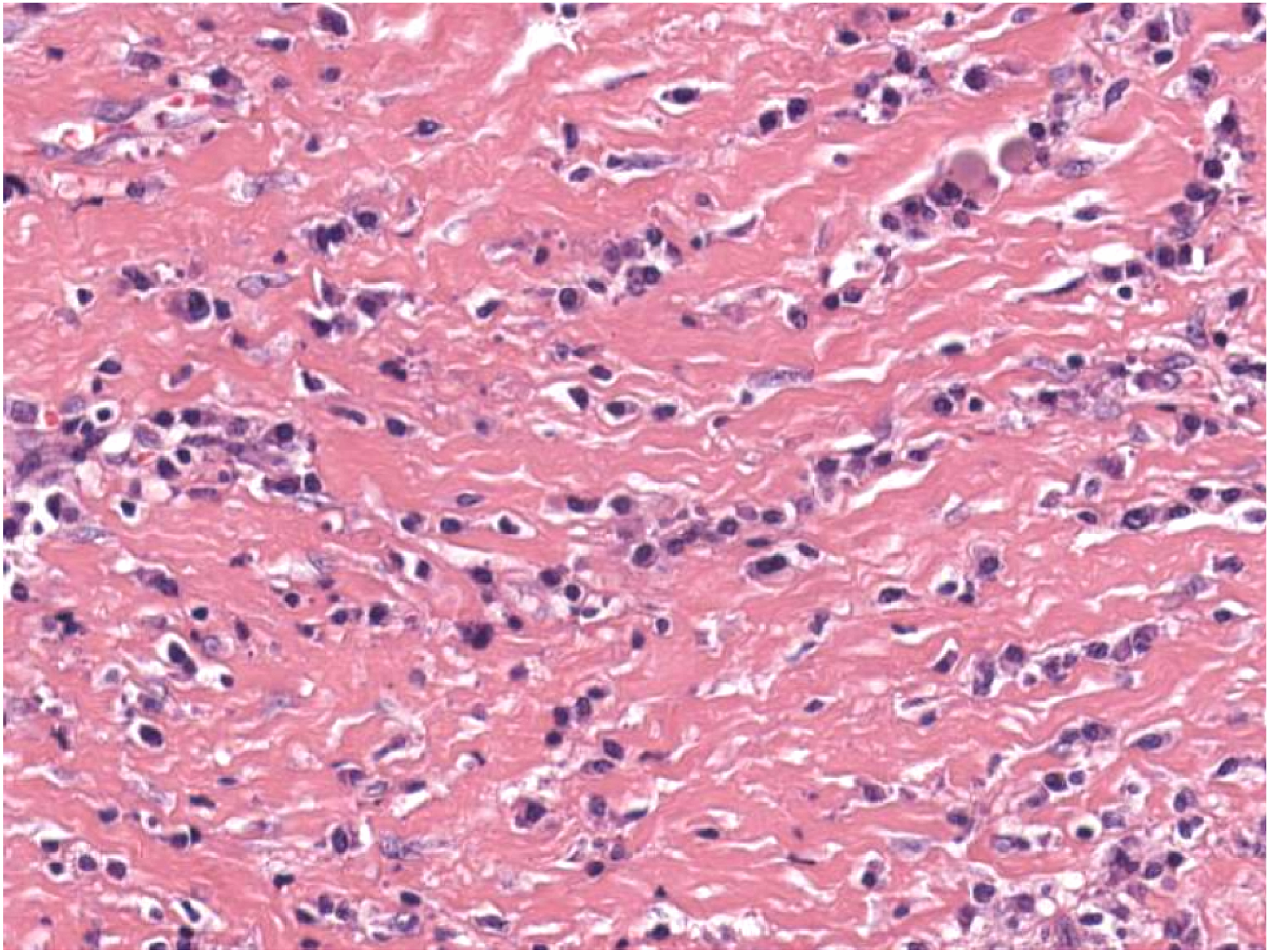

IMUNOISTOQUÍMICA

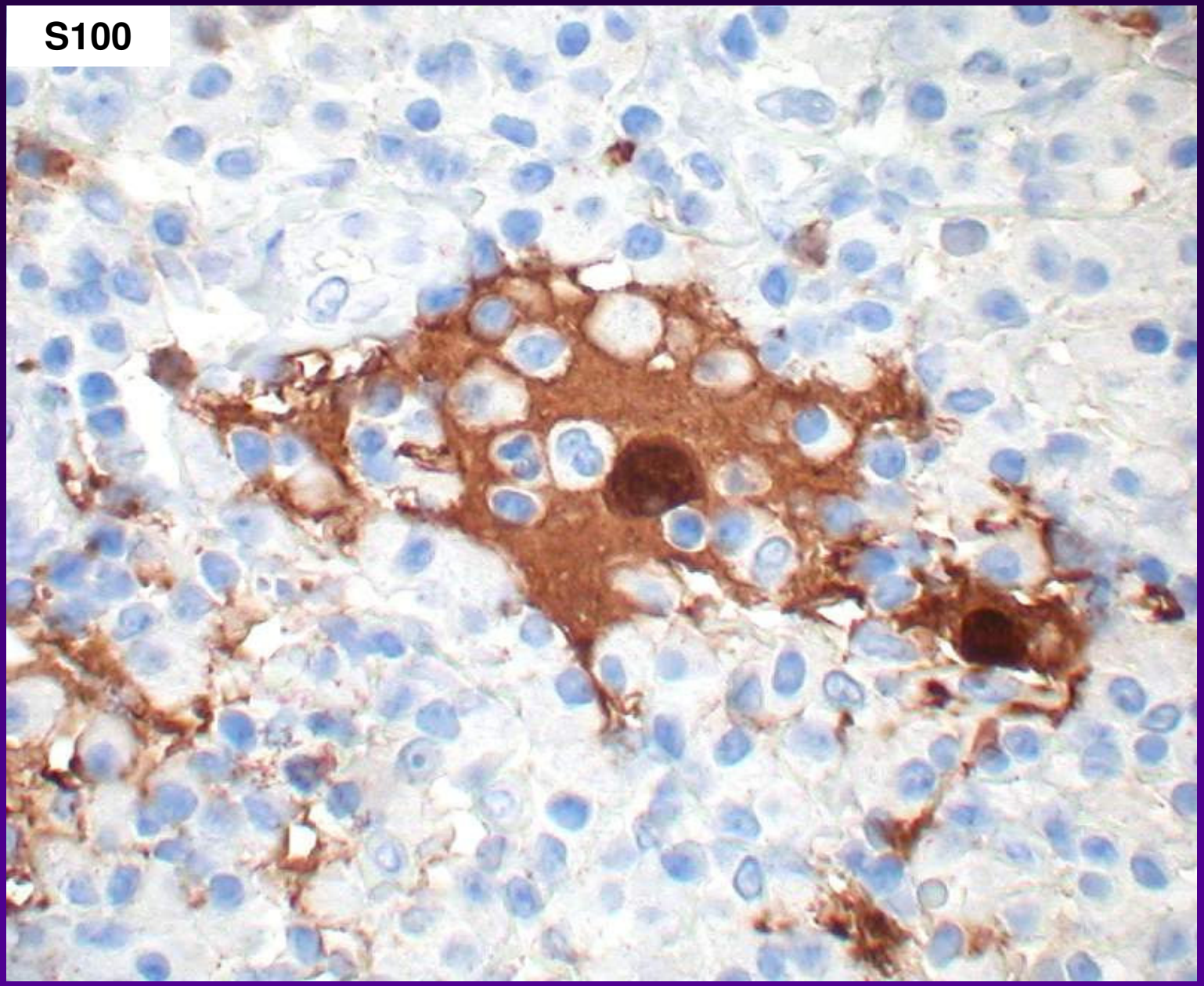
S100

COLORAÇÕES HISTOQUÍMICAS

Não mostraram nenhum agente etiológico específico

Qual é o seu diagnóstico?

- Linfoma linfoplasmacítico?
- Pseudotumor inflamatório?
- Doença de Rosai-Dorfman?
- Rinoescleroma?
- Sarcoma histocítico?

DIAGNÓSTICO

Doença de Rosai-Dorfman (DRD) extra-nodal acometendo mucosa naso-sinusal

Doença de Rosai Dorfman

- Sinônimo: Histiocitose sinusal com linfadenopatia maciça (evite o termo nos casos extra-nodais)
- Uma desordem proliferativa, reacional e idiopática de histiócitos
- Idade: média 20 a (qualquer idade)
- Sexo: Leve predomínio masculino

Locais de acometimento extra-nodais

- *Trato respiratório* e digestivo *superior*
- *Pele*
- Olho/órbita
- Glândula salivar
- Partes moles
- *Osso* (recentemente foi descrito o primeiro caso em medula óssea)
- Sistema nervoso central

Características clínicas

- Raros pacientes morrem da doença:
  - acometimento extenso de órgãos vitais
  - complicações relacionadas a anormalidades imunológicas (gamopatia policlonal, síndrome linfoproliferativa auto-imune - ALPS)
- A DRD tem um curso benigno na maioria dos casos (a doença resolve espontaneamente ou é indolente)

Pacientes com ALPS: o linfonodo pode mostrar alterações focais ou extensas de doença de Rosai-Dorfman

Doença de Rosai-Dorfman: Dicas para o diagnóstico

Faixas de células claras ou pálidas (histiócitos de Rosai-Dorfman) alternando com áreas escuras (plasmócitos), em um padrão sinusóide-símile, *independentemente do local*

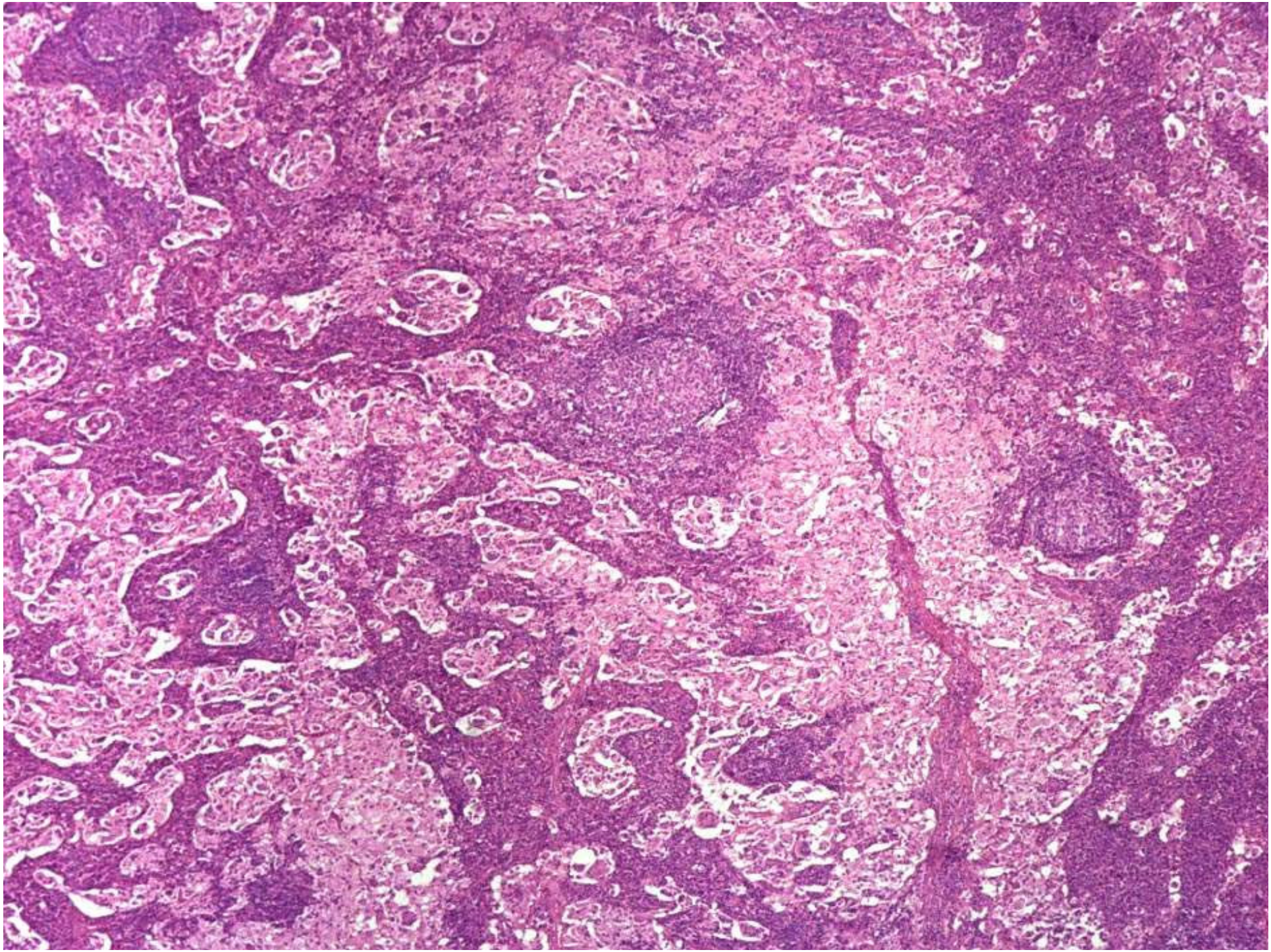

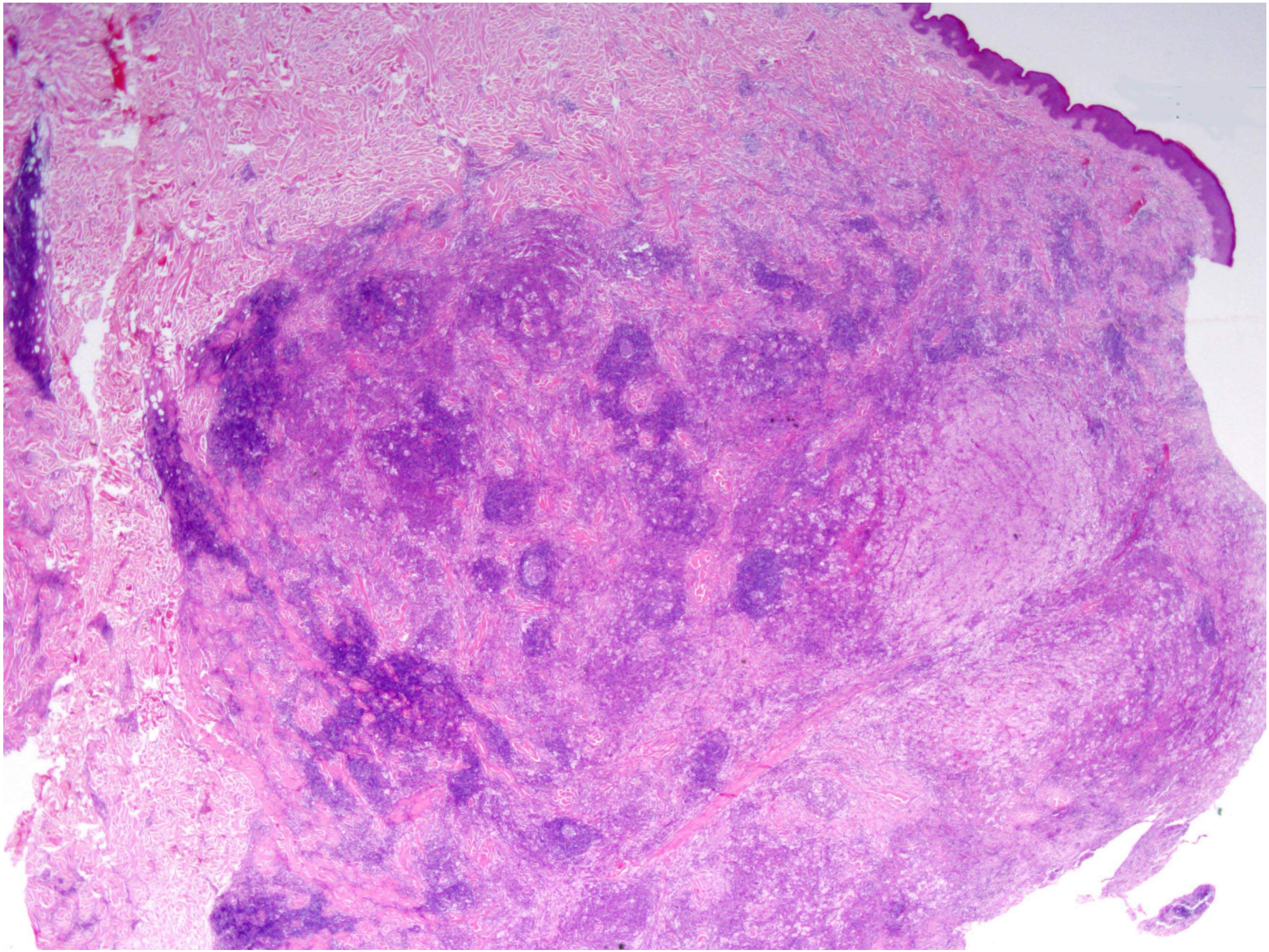

Doença de Rosai-Dorfman: Morfologia típica dos histiócitos

- Muito grandes e com abundante citoplasma (tipicamente pálido a claro, por vezes eosinofílico)
- Núcleo frequentemente redondo com cromatina vesicular
- Nucléolo visível

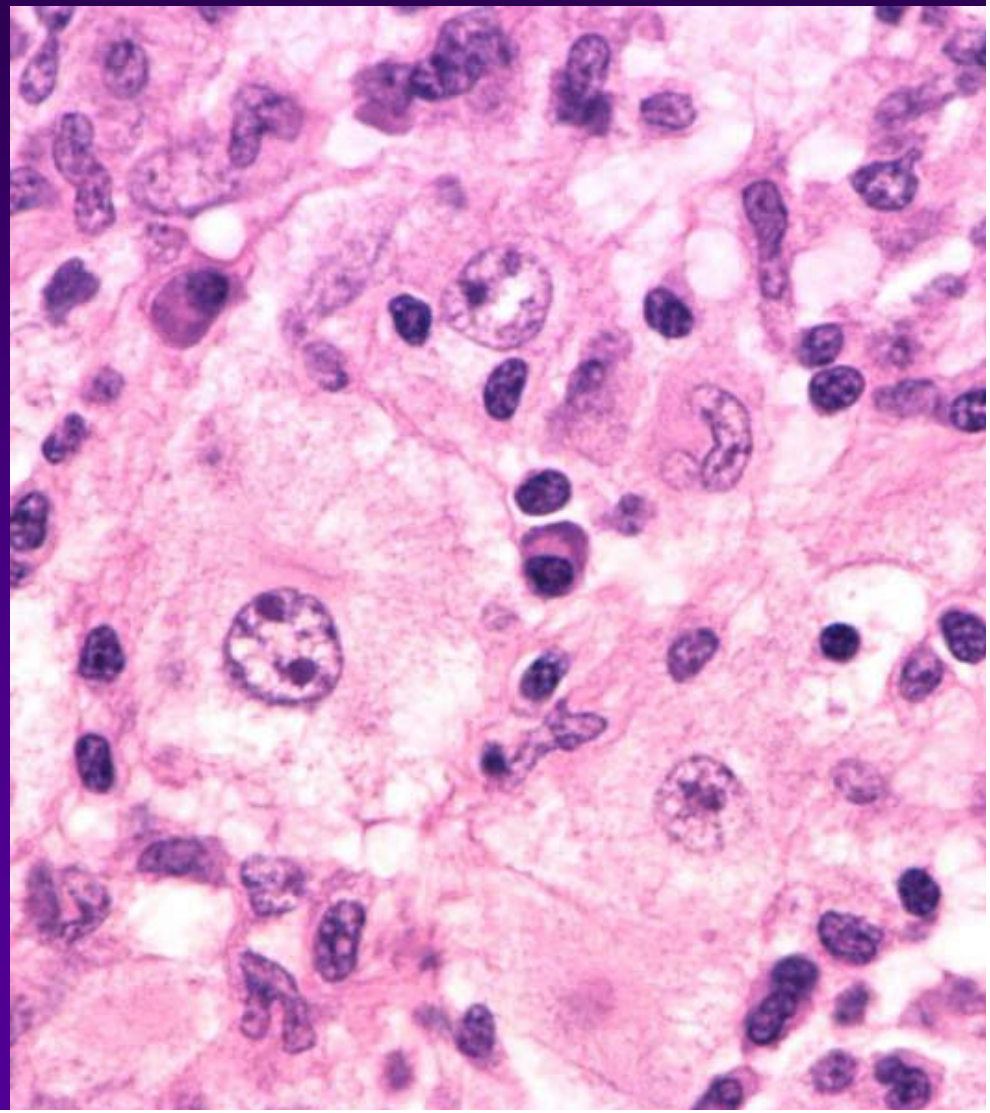

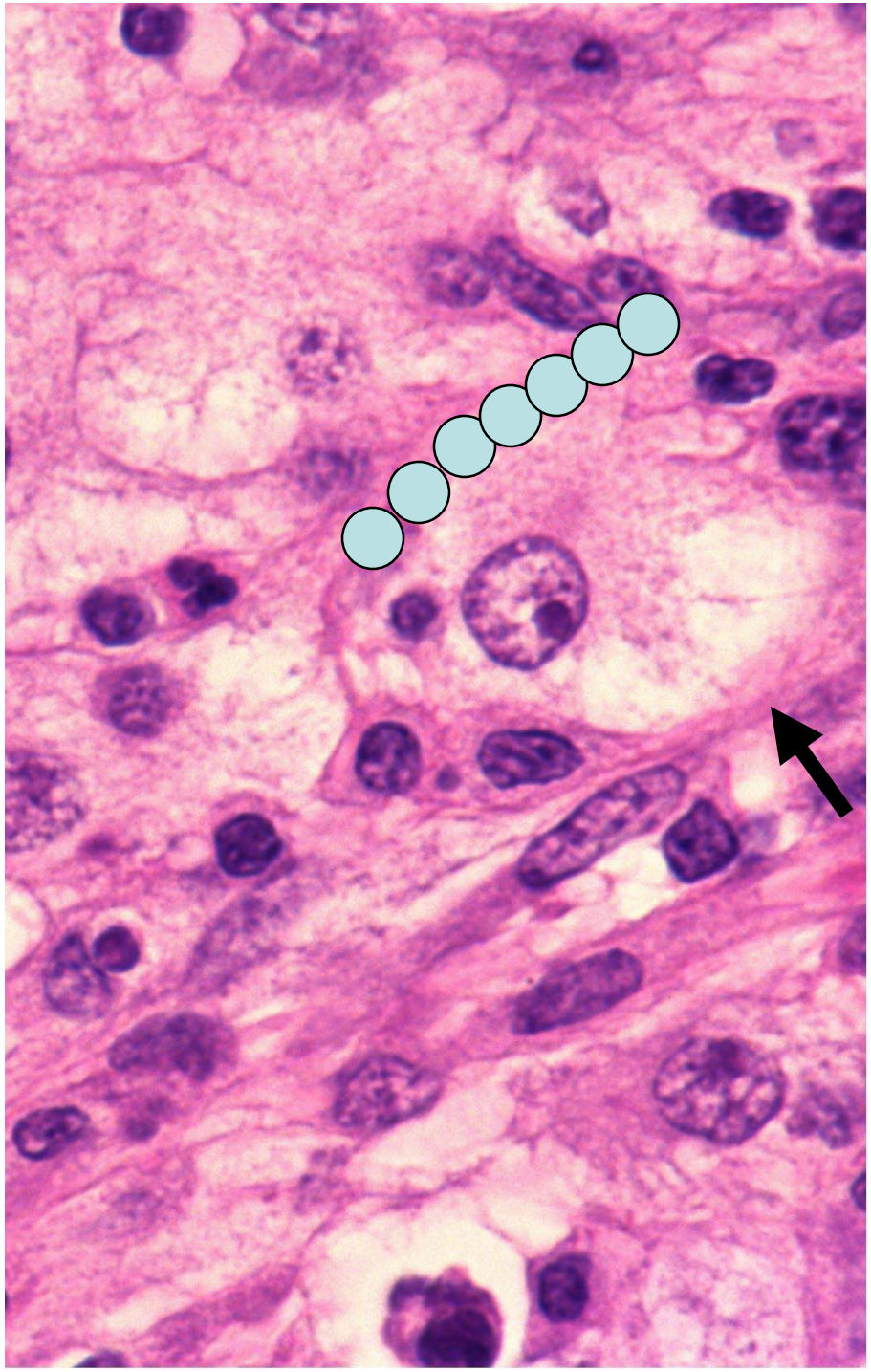

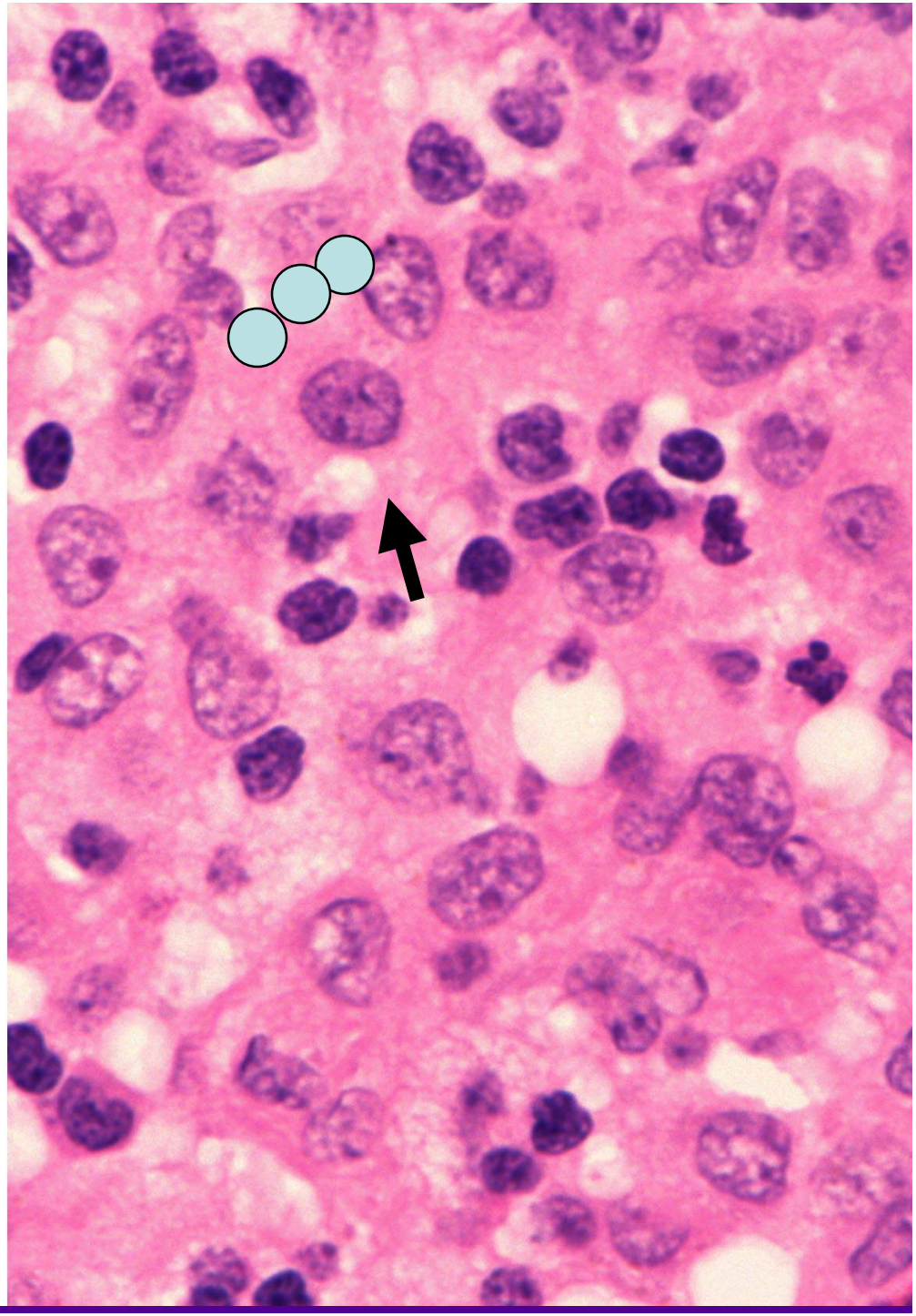

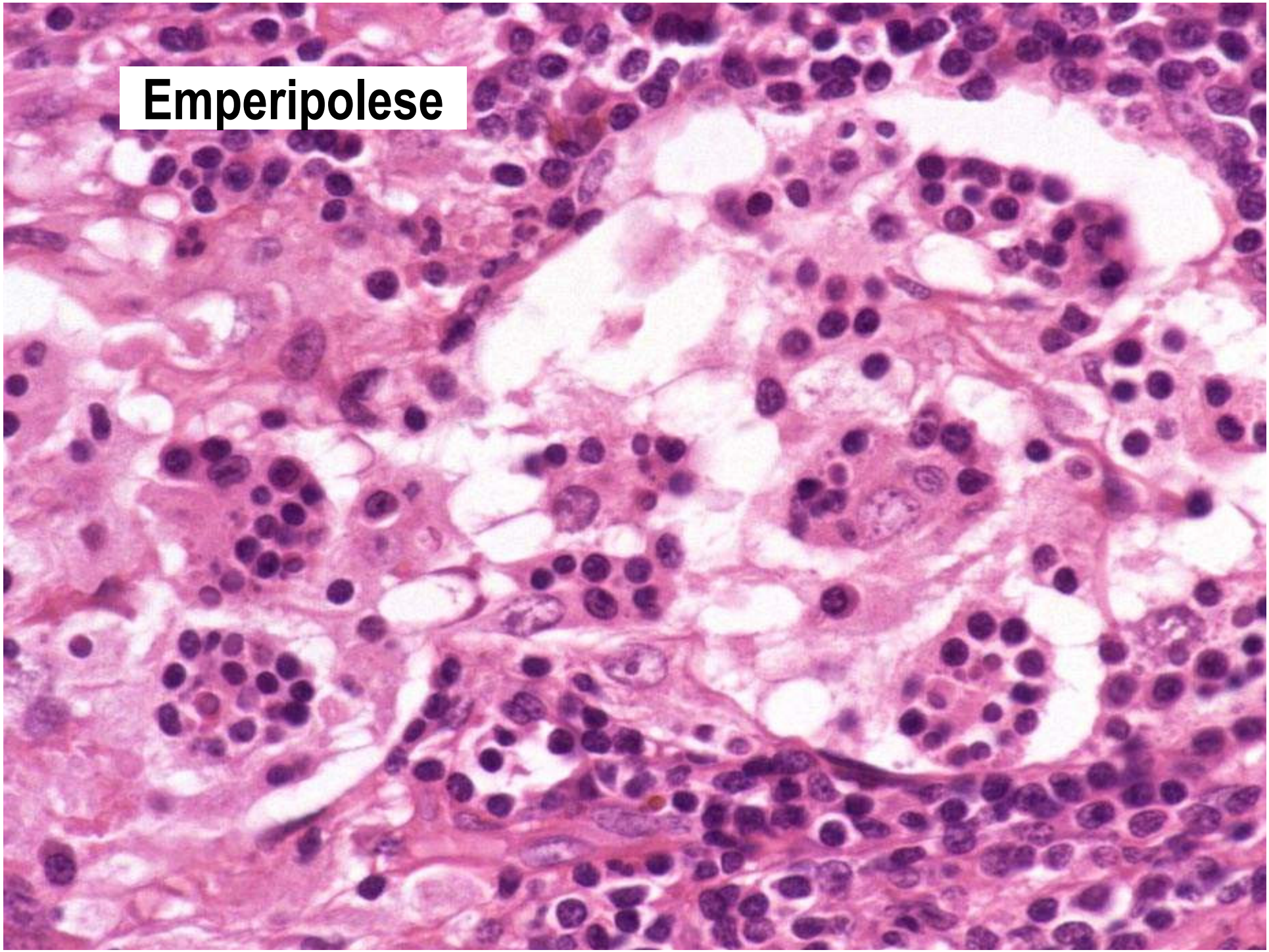
Emperipolese

Doença de Rosai-Dorfman: Como confirmar o diagnóstico

- Procure por histiócitos diagnósticos nos focos pálidos (raras células atípicas são aceitáveis)
- Deve haver presença de muitos plasmócitos
- Não precisa gastar tempo procurando emperipolese (linfofagocitose)
- A proteína S-100 na coloracão de IHQ irá destacar os histiócitos e a emperipolese

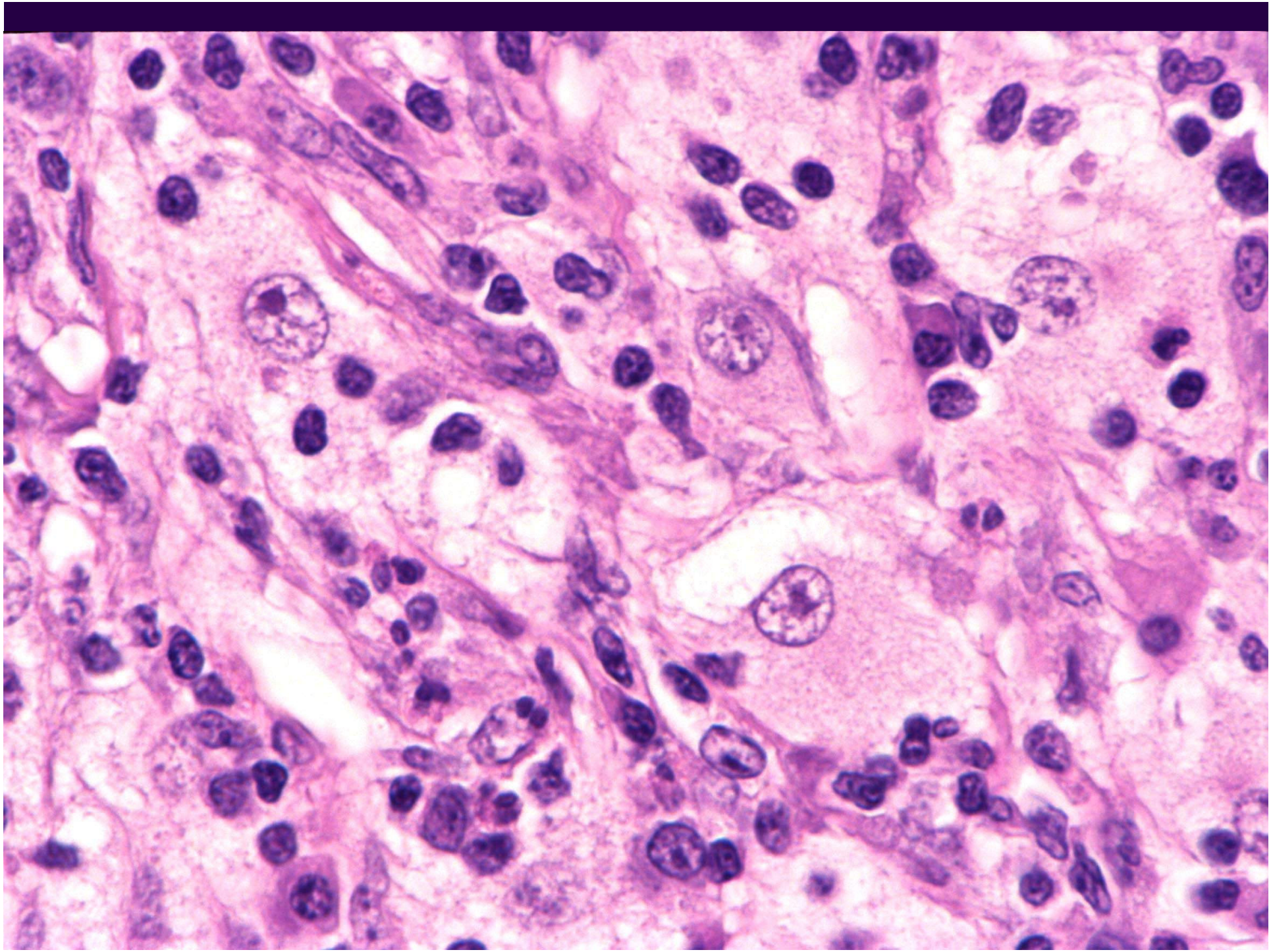

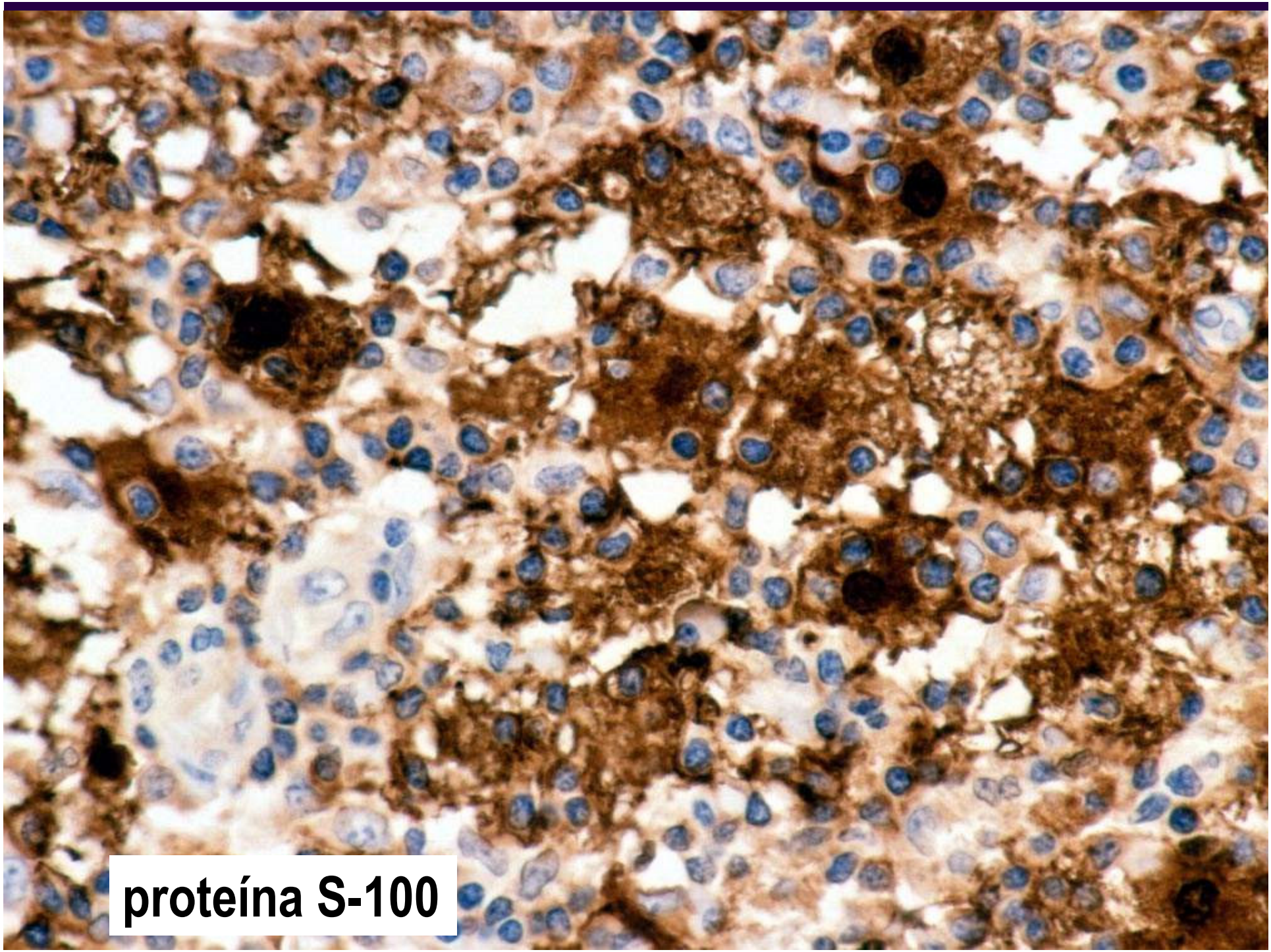
proteína S-100

Imunoistoquímica

Além de S-100 +, os histiócitos coram-se para CD68 e CD163 e são *negativos para CD1a*

Problemas no diagnóstico das formas extra-nodais

- A possibilidade diagnóstica não é considerada de forma alguma pelo patologista
- Fibrose exuberante que “esconde” os histiócitos
- Emperipolese menos evidente
- Lesões antigas são as mais difíceis:
  - número menor de histiócitos diagnósticos
  - a fibrose super-imposta deixa os histiócitos fusiformes
  - presença de histiócitos espumosos

Diagnósticos diferenciais

- Rinoescleroma: histiócitos espumosos e plasmócitos. Colorações especiais demonstrarão *Klebsiella rhinoscleromatis*
- Outras sinusites infecciosas (micobactéria, sífilis)
- Pseudotumor inflamatório, tumor fibrohistiocítico ou inflamação crônica não específica (nas doenças extra-nodais tardias; o S-100 pode ajudar)

Diagnósticos diferenciais

- Sarcoma histiocítico e melanoma (presença de raros histiócitos de Rosai Dorfman atípicos)
- Linfomas (linfoplasmacítico , outros): Devido ao grande número de plasmócitos por vezes com corpúsculos de Russel e células de MOTT a possibilidade de desordem linfoproliferativa linfo-plasmocitária é considerada.

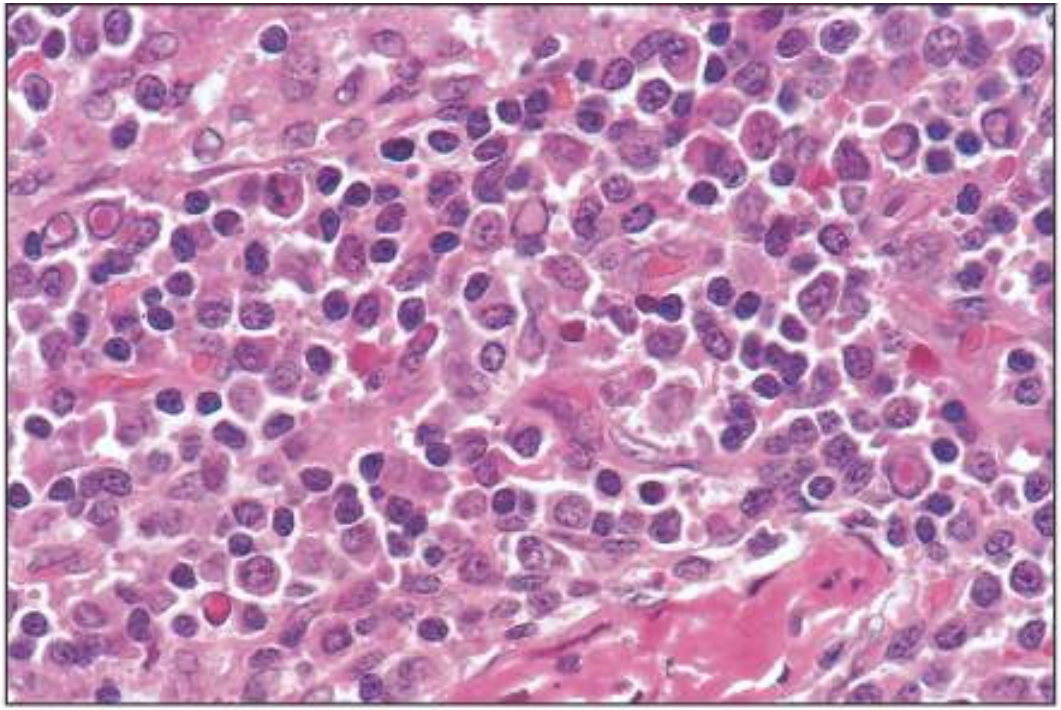

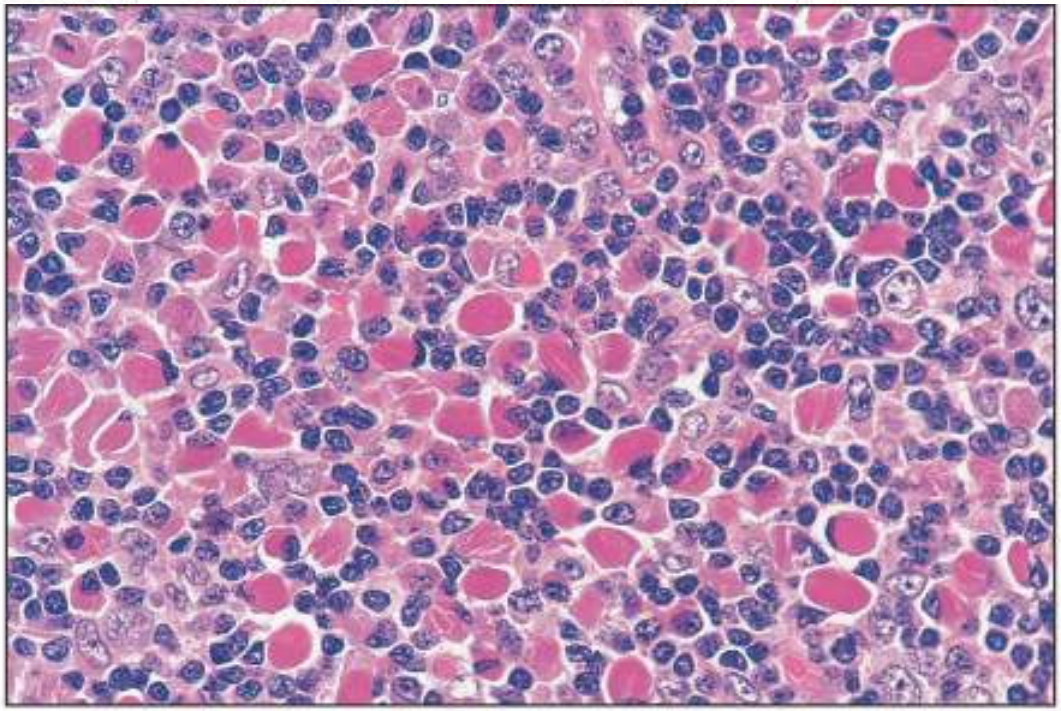

-No entanto, não encontramos os histiócitos típicos da doença

-Corpúsculos de Dutcher e inclusões uniformes cristalinas de Ig podem ser vistas em linfomas linfoplasmacíticos e quando presentes sempre favorecem o diagnóstico de linfoma sobre um processo reacional

DICAS IMPORTANTES

- Sempre que observarmos feixes celulares alternando áreas claras com áreas escuras, a possibilidade de doença de Rosai-Dorfman deve ser considerada.

Atenção!!

- Se você quer fazer o diagnóstico de doença de Rosai-Dorfman e os plasmócitos são escassos ou inexistentes, pensar em outras entidades, pois não deve ser DRD.

Referências bibliográficas:

- 1. Rosai J, Dorfman RF. Sinus histiocytosis with massive lymphadenopathy: A Pseudolymphomatous benign disorder. Analysis of 34 cases.Cancer 1972;30:1174-88.
- 2. Foucar E, Rosai J, Dorfman RF. Sinus histiocytosis with massive lymphadenopathy (Rosai Dorfman disease): Review of entity. Semin Diagn Pathol 1990; 7:19-73.
- 3. Sanchez R, Rosai J, Dorfman RF. Sinus histiocytosis with massive lymphadenopathy. An analysis of 113 cases with special emphasis on its extranodal manifestation. Lab Invest 1977; 36: 21-2.
- 4. Goodnight JW, Wang MB, Sercarz JA, Fu YS. Extranodal Rosai Dorfman disease of the head and neck. Laryngoscope 1996; 106:253-6.
- 5. Bhattacharya MB, Wroe SJ, Harding BN, Powell M. Sinus histiocytosis with massive lymphadenopathy- Isolated suprasellar involvement. J Neurol Neuro Surg Psychiatry 1992; 55:156-58.
- 6. Foucar E, Rosai J, Dorfman RF. Sinus histiocytosis with massive lymphadenopathy. Arch Otolaryngol 1978; 104: 687-93.
- 7. Foucar E, Rosai J, Dorfman RF. Sinus histiocytosis with massive lymphadenopathy. An analysis of 14 deaths occurring in a patient registry. Cancer 1984; 54: 1834-40.

CASO DO MÊS

MUITO OBRIGADO POR PARTICIPAR