

# CAPÍTULO 6



## Autópsia

### **Dante Simionato Netto**

Médico patologista pela Faculdade de Medicina do ABC

Patologista do Governo do Estado de São Paulo (Hospital Heliópolis)

Plantonista do Serviço de Verificação de Óbitos da Capital -SVOC-USP

Professor de Anatomia, Embriologia e Patologia da Faculdade de Medicina da Universidade Nove de Julho (UNINOVE), campus Vergueiro (São Paulo)

E-mail: [profdanteuninove@gmail.com](mailto:profdanteuninove@gmail.com)



## 6.1 A Patologia e o médico patologista

O corpo humano é um sistema biológico e físico-químico extremamente complexo que funciona em perfeita harmonia, desde a sua concepção até a sua morte. Sofre diversas perturbações induzidas por agentes internos ou externos, fisiológicos ou nocivos, que requerem constante adaptação homeostática. Quando essa não é possível, o indivíduo se torna doente, podendo haver um espectro de manifestações clínicas variando desde as mais exuberantes até aquelas incipientes. Eventualmente não existem manifestações, sendo detectadas apenas alterações bioquímicas ou moleculares.

É neste contexto que se insere a Anatomia Patológica (ou Patologia), especialidade médica que tem por objetivo determinar os diagnósticos das doenças a partir da análise morfológica macro e microscópica dos espécimes coletados dos doentes, ou ainda, através da análise molecular dos mesmos. A partir desse diagnóstico as demais especialidades médicas adotam a melhor conduta e o melhor tratamento para o restabelecimento da saúde dos pacientes. Essa é a chamada patologia cirúrgica e engloba a histopatologia que é análise de tecidos obtidos por biópsias ou remoção de parte ou todo órgão e a citopatologia que analisa material proveniente de líquidos, esfregaços e punções.

O exame macroscópico é o início do processo diagnóstico no raciocínio do médico patologista. Neste exame, as partes de órgãos (biópsias incisionais – parte da lesão – ou excisional – lesão como um todo) ou órgãos retirados cirurgicamente de indivíduos vivos são pesadas, descritas quanto às suas dimensões, peso, superfícies externa, interna (quando vísceras ocas ou formações císticas, por exemplo), conteúdo, superfície de corte, cor, consistência e comparação com partes normais do mesmo espécime.

Após descritas as suas características são coletados fragmentos representativos das lesões, que passam por processamento histológico e são incluídos em parafina e emblocados, sendo confeccionados cortes a partir desses blocos, que são corados como rotina pela hematoxilina e eosina (H&E) e encaminhados para a avaliação histopatológica pelo Patologista em busca de alterações citoarquiteturais que cumpram critérios para os mais diversos processos patológicos e que servem como direcionamento para a definição diagnóstica e elaboração de um laudo anátomo-patológico.

A análise microscópica dos espécimes pode ser feita em tecido fresco, congelado (biópsias de congelação) durante o ato cirúrgico com a finalidade de orientar o ato cirúrgico, ou em fragmentos de órgãos preservados em soluções fixadoras (a mais comumente utilizada é a solução de formalina – formol a 10%) após o processamento habitual.

O exame citológico é feito em espécimes obtidos por esfregaços celulares, punções aspirativas ou pela análise de líquidos, derrames e excreções, que são normalmente corados pelas técnicas de Papanicolau ou Giemsa e tem a capacidade de detectar elementos celulares fora de seu contexto tecidual.

Baseado na descrição clínica e nas hipóteses diagnósticas aventadas pelos clínicos que solicitaram o exame, o médico patologista elabora então a sua impressão diagnóstica a partir dessa análise morfológica, que é expressa em um laudo. Algumas vezes, se faz necessária a análise ultra-estrutural ou molecular de alguns tecidos, e o patologista recorre a exames complementares como a imunohistoquímica ou exames de biologia molecular, como a hibridização *in situ* ou a reação em cadeia de polimerase, por exemplo.

Assim, a equipe de saúde atua, primordialmente, sobre o indivíduo doente, mas vivo. Entretanto, o agravo pode ser intenso o suficiente que dele sobrevenha a morte do indivíduo, sendo eventualmente necessária a atuação de um médico patologista para a elucidação das causas de morte por meio de uma autópsia.

## 6.2 A morte somática e a sua constatação em medicina: o diagnóstico da morte.

A morte somática, ou a morte do indivíduo como um todo, diferente da morte celular ou tecidual, corresponde à cessação de todas as suas funções corporais, advindas da ausência de atividade encefálica, particularmente, de atividade do tronco encefálico, que abriga estruturas fundamentais para a manutenção da vida, formação reticular e de alguns de seus núcleos envolvidos com o controle cardiovascular e respiratório, principalmente.

Tal conceito é fundamental, principalmente nos casos de morte que acontecem dentro do ambiente hospitalar onde há assistência médica, pois é possível a obtenção de órgãos e tecidos para transplante. Sendo assim, de acordo com a resolução do Conselho Federal de Medicina (CFM) nº 2.173/17 (que substitui a de nº 1.480/97 e atende o que determina a lei nº 9434/97 e o decreto presidencial nº 9.175/17 – que regulamentam o transplante de órgãos no Brasil), a morte encefálica é diagnosticada:

1. em todos os pacientes que apresentem coma não perceptivo, ausência de reatividade supraespinhal (particularmente ausência de reflexos do tronco encefálico) e apneia persistente (detectada por testes);
2. pelo exame clínico realizado por dois médicos com intervalo mínimo de 1 hora entre o primeiro e o segundo, sendo que nenhum dos médicos envolvidos pode pertencer à equipe de captação e de transplante;
3. por meio de exames complementares que demonstrem e documentem a ausência de perfusão sanguínea, atividade elétrica ou metabólica cerebral. Tais exames incluem angiografia cerebral, eletroencefalograma, dopplertranscraniano e cintilografia.

A cessação das funções dos demais órgãos se dá entre algumas horas após a morte encefálica detectada e até cinco dias após a mesma. Em crianças, o período de observação tende a ser maior.

O médico generalista para fazer o diagnóstico de morte por meio de seu exame clínico, sem o auxílio de exames complementares, deverá procurar por fenômenos conhecidos como abióticos que denotam ausência de vida. Esses fenômenos podem ocorrer logo após a morte e são conhecidos como **fenômenos imediatos**. Aqueles que acontecem até algumas horas após a morte, geralmente de 2 a 6 horas após, são conhecidos como **fenômenos consecutivos** e aqueles que acontecem desde dias e até semanas e meses após a morte com deterioração do corpo são conhecidos como **fenômenos abióticos transformativos**.

Os principais **fenômenos abióticos imediatos** que devem ser conhecidos e identificados para o diagnóstico de morte, por qualquer médico, são os seguintes:

1. Perda da consciência;
2. Perda da sensibilidade geral e especial;
3. Abolição da motilidade e tônus muscular;
4. Apneia;
5. Cessação da circulação (ausência de pulsos, ausência de pressão sanguínea, cianose, palidez);
6. Ausência de atividade encefálica (ausência de reflexos do tronco encefálico).

Os principais **fenômenos abióticos consecutivos** são os seguintes:

1. Decréscimo de peso
2. Desidratação cadavérica
3. Apergaminhamento da pele
4. Dessecamento de mucosas
5. Modificações do globo ocular (enrugamento e turvação/opacificação da córnea, formação de tela viscosa, mancha negra da esclerae perda de tensão do bulbo ocular);
6. Esfriamento cadavérico (*algor mortis*), na dependência de questões ambientais e climáticas e da compleição física do indivíduo;
7. Manchas de hipóstase (*livor mortis*), que correspondem a áreas de coloração azul-púrpura de impregnação do sangue que escapa do leito capilar em áreas de declive dos cadáveres.
8. Rigidez cadavérica (rigor mortis), que corresponde à contração muscular devido à ausência de metabolismo aeróbico, acidez do ambiente celular, escape de cálcio e consequente contração muscular irreversível, até que se inicie a putrefação e degradação proteica. Normalmente o rigor mortis segue o sentido crânio-caudal, se iniciando na musculatura mastigatória e da mímica, pescoço, tronco, membros superiores e finalmente, membros inferiores.

Todos esses fenômenos se iniciam entre 2 a 3 horas após o óbito e estão completamente instalados após 6h, sendo certo o diagnóstico de morte mesmo na ausência dos testes da atividade do tronco encefálico a partir deste período.

Há, por fim, fenômenos cadavéricos transformativos, e que denotam o início da fase de deterioração do corpo. Esses fenômenos podem ser **destrutivos** ou **conservativos** (saponificação, mumificação), sendo os primeiros (destrutivos) de maior interesse para os médicos generalistas que eventualmente se depararão com estas situações quando forem chamados para a constatação de óbito domiciliar, por exemplo.

São eles:

1. **Autólise**, em que ocorre a autodigestão das células, tecidos e órgãos por liberação e ação das enzimas intracelulares e de órgãos envolvidos com a digestão.
2. **Putrefação** cadavérica, que consiste na decomposição fermentativa dos compostos orgânicos do indivíduo, decorrente da ação de microrganismos (bactérias) anaeróbias, principalmente. Acontece em quatro fases progressivas, a saber:
  - a) **Fase cromática**: as alterações dessa fase se iniciam nos intestinos e disseminam para o restante do corpo e se deve à ação bacteriana de produção de compostos de enxofre (gás sulfídrico, por exemplo), que tem coloração esverdeada.
  - b) **Fase gasosa**: gases produzidos pela ação bacteriana passam a impregnar os tecidos e órgãos, que se tornam “aerados”; as cavidades do corpo se tornam tensas, há um aspecto enfisematoso no subcutâneo e o cadáver assume “posição de boxeador”.
  - c) **Fase coliquativa**: nesta fase, os órgãos e tecidos passam por um processo de liquefação, restando apenas ossos e elementos ligamentares recobertos em parte por pele que se encontra ressecada e apergaminhada.
  - d) **Fase de esqueletização**: fase final dos fenômenos transformativos destrutivos e que correspondem à presença apenas das estruturas ósseas
3. **Maceração**: transformação cadavérica que acontece em meio líquido com substâncias abrasivas, sendo para o médico generalista quase exclusivamente encontrado em fetos natimortos no ambiente intra-uterino. Nesta forma de fenômeno transformativo, o efeito do líquido abrasivo ou ácido promove o destacamento da epiderme, por vezes até com exposição de estruturas profundas, como vísceras e ossos. Muito comum na prática de obstetras, essa alteração é característica de óbito intra-uterino com mais de 24h de progressão.

## 6.3 Modalidades de morte: a morte natural e por agentes externos.

Constatado o óbito, o médico deverá identificar a sua natureza, que pode ser classificada basicamente, em termos práticos, de duas formas:

1. **Morte por causa natural**, ou seja, é aquela que decorre da evolução de uma doença com fisiopatologia bem estabelecida. Sua causa pode ser conhecida – **morte de causa bem definida** – ou não – **morte de causa mal definida**. Geralmente as causas mal definidas correspondem aos eventos de morte súbita.

2. **Morte por agentes externos (ou mortes por causa violenta).** Nesse grupo se enquadram os agentes que causam a morte por três mecanismos:

- a) Homicídio
- b) Suicídio
- c) Acidente, mesmo que a morte decorra de uma evolução cuja base foi um acidente prévio. Nestes casos, o evento é conhecido como **meta-traumático** e será discutido adiante neste capítulo.

## 6.4 O manejo da morte pelo médico assistente

### 6.4.1 Manejo da morte decorrente de causa externa (violenta):

Sempre que a morte ocorrer por ação de um agente externo, o caso passa a ter custódia do Estado via Secretaria de Segurança Pública, ou seja, passa a ter interesse policial, e o caso deverá obrigatoriamente ser destinado ao **Instituto Médico Legal (IML)**. Nesses casos, as circunstâncias da morte deverão responder a alguns quesitos básicos: *“quem, quando, onde, como e porquê”*. Dessa forma, o evento de morte passa a ser considerado uma avaliação pericial para responder a quesitos de um inquérito policial. Se homicídio ou acidente, servirá como subsídio ao juiz para julgar se houve culpa ou dolo e, dessa forma, participar da condução de um inquérito ou processo em que alguém deverá ser responsabilizado.

Quando a morte for por agente externo, o médico assistente deverá orientar a família ou os responsáveis legais pelo falecido a elaborarem um **Boletim de Ocorrência (B.O.)** em uma delegacia de polícia e o delegado qualificará o óbito com natureza suspeita ou violenta. O médico assistente deverá preencher o **Guia de Encaminhamento de Cadáver (G.C.E)**, de distribuição municipal ou estadual, e nele encaminhar o corpo ao IML, com resumo da história que levou a conduzir o corpo para essa instituição. De posse do B.O e do G.E.C. devidamente preenchido, o corpo será encaminhado ao I.M.L. para realização de exame necroscópico (autópsia médico-legal) pelo médico legista, que será o responsável pelo preenchimento da **declaração de óbito (D.O.)**.

Caso não se tenha a certeza sobre a natureza da morte (se natural ou violenta), tem-se a morte suspeita, que deverá ser requalificada pelo médico legista como realmente violenta ou natural.

Assim, **TODOS** os casos em que a causa de óbito seja violenta, o corpo deverá:

Ser encaminhado para o I.M.L. com boletim de ocorrência e guia de Encaminhamento de Cadáver preenchido.

Ser examinado pelo médico legista por meio de autópsia médico-legal.

Ter a Declaração de Óbito (D.O.) preenchida pelo médico legista.

Algumas situações em particular também são de responsabilidade do I.M.L, desde que a autoridade policial assim designe no boletim de ocorrência:

1. **Lesões metatraumáticas**, que são mortes com causa terminal decor-

rente de uma doença, mas cuja causa básica seja por agente externo, por exemplo: *“Indivíduo de 20 anos de idade hígido sofre acidente moto versus automóvel (motorista que causou o acidente estava embriagado) com politrauma e trauma craneiocefálico, permanecendo em coma por meses, quando acaba desenvolvendo pneumonia e morre por choque séptico”*. A causa terminal foi uma doença, mas a básica foi um acidente.

2. **Causas suspeitas de morte:** nesses casos, não se consegue qualificar adequadamente a morte sendo o corpo encaminhado ao IML, que definirá se há indícios de agentes externos. Caso não haja, o corpo poderá ser encaminhado ao **Serviço de Verificação de Óbitos(SVO)**, instituição que será abordada adiante neste capítulo.
3. **Indivíduos sob custódia do Estado**, como presidiários, por exemplo, mesmo que a causa básica tenha sido natural. Se o indivíduo for foragido, em tese, não se encontra mais sob custódia do Estado e passa a ser de responsabilidade dos médicos assistentes ou do S.V.O.
4. **Abortos induzidos com autorização judicial** dependem da qualificação do delegado de polícia em natural ou violenta. Normalmente são qualificados como causa natural e passam a ser da responsabilidade do médico assistente ou do S.V.O.
5. **Indivíduos desconhecidos** (denominados popularmente como “indigentes”) devem ser encaminhados para o I.M.L. a fim de que seja coletada a papiloscopia (coleta das impressões digitais) que permite a identificação do indivíduo. Assim que o indivíduo for devidamente identificado pelo I.M.L., essa instituição pode encaminhar o corpo ao S.V.O. **se a causa básica for natural.**

## 6.4.2 Manejo da morte por causas naturais:

Quando a morte decorre de causas naturais, ou seja, da evolução de uma doença com fisiopatologia bem estabelecida.

Nessas condições, há quatro possibilidades de situações a que os médicos podem estar sujeitos:

1. Morte natural com causa bem definida, com assistência médica;
2. Morte natural com causa mal definida, com assistência médica;
3. Morte natural com causa bem definida, sem assistência médica; e
4. Morte natural com causa mal definida, sem assistência médica.

### 6.4.2.1 Morte natural, com causa bem definida, com assistência médica:

Neste caso, geralmente a morte ocorre em ambiente hospitalar, ou em clínicas de repouso, e o falecido já possui um prontuário devidamente preenchido e alimentado com dados de evolução clínica diária pelo médico assistente, que conhece os detalhes da história patológica pregressa do seu paciente. **O preenchimento da D.O. é de obrigação**

**do médico assistente, ou substituto/plantonista.** Caso não preencha, poderá estar incorrendo em infração ética ao artigo 84, capítulo X do Código de Ética Médica (C.E.M.) e negligência de atendimento:

**“É vedado ao médico:**

*Art. 84. Deixar de atestar óbito de paciente ao qual vinha prestando assistência, exceto quando houver indícios de morte violenta.”*

#### 6.4.2.2 Morte natural, com causa bem definida, sem assistência médica:

Neste caso, geralmente a morte ocorre em ambiente residencial. O preenchimento da declaração de óbito também é de obrigação do médico que vinha prestando assistência ao falecido, conforme artigo 84 do capítulo X do Código de Ética Médica. Como o óbito ocorreu em ambiente domiciliar, a declaração deverá ser de responsabilidade do próprio médico, que poderá conseguir a D.O. na secretaria municipal de saúde da cidade em que aconteceu o óbito mediante cadastro ou em qualquer unidade de saúde, desde que devidamente identificado como médico.

Apesar de ser possível que o médico assistente tenha o seu próprio bloco de declarações, é temerário que se tenha essa prática tendo em vista a possibilidade de fraude no preenchimento, lembrando-se que o único responsável pelas informações contidas na declaração é o médico que assina.

Vale ressaltar que um documento médico tem presunção de verdade. Assim, o médico somente poderá atestar o óbito de falecido que tenha verificado pessoalmente, conforme consta do artigo 83 do capítulo X do Código de Ética Médica:

**“É vedado ao médico:**

*Art. 83. Atestar óbito quando não o tenha verificado pessoalmente, ou quando não tenha prestado assistência ao paciente, salvo, no último caso, se o fizer como plantonista, médico substituto ou em caso de necropsia e verificação médico-legal.”*

#### 6.4.2.3 Morte natural, com causa mal definida, com ou sem assistência médica:

Nesses casos, haver ou não a assistência médica apenas interfere nos passos a serem seguidos para a conduta do caso. Como não se conhece a causa (**mal definida**), **afastada a possibilidade de ação de agente externo**, as causas de óbito deverão ser detectadas por meio de exame necroscópico ou **autópsia**, a ser realizada especificamente por um **médico patologista**.

Se a morte ocorreu em ambiente hospitalar que não disponha de um serviço de anatomia patológica próprio que realize autópsias, o médico deverá preencher o Guia de Encaminhamento de Cadáver e encaminhar o corpo ao Serviço de Verificação de Óbitos, sempre com a ciência e autorização dos familiares de primeiro grau, que serão orientados a elaborar um boletim de ocorrência e o delegado de polícia deverá qualificar o caso como sendo morte natural.

Caso o óbito tenha ocorrido em ambiente domiciliar, via pública ou ambientes comerciais, o corpo é levado para uma unidade de saúde e o médico plantonista segue os passos já discutidos anteriormente, ou seja, informa a família sobre a necessidade da realização



da autópsia pela característica de as causas serem mal definidas, porém, naturais, e a orienta a elaborar o boletim de ocorrência. Preenche o guia de encaminhamento de cadáver e o encaminha ao S.V.O.

Se o hospital possuir serviço próprio de autópsia (no Brasil geralmente são os hospitais de ensino vinculados a faculdades de medicina) é necessária apenas a autorização da família e o fornecimento do prontuário para que o médico patologista estude o caso antes de iniciar a autópsia.

É importante salientar que médicos que realizam transporte de doentes (ambulâncias, SAMU) que já se encontram em óbito não têm responsabilidade sobre o preenchimento da declaração de óbito, ficando a condução do caso a cargo do médico plantonista que irá receber o falecido em sua unidade de saúde (mesmo que a conduta seja encaminhar o corpo ao S.V.O). Caso o doente seja captado por esses meios de transporte e faleça durante o transporte, a obrigação passa a ser do médico socorrista, que deverá conduzir o caso, ou seja, preencher a declaração de óbito se conhecer a história patológica progressiva ou encaminhar ao S.V.O.

## 6.5 A autópsia e seus praticantes

Autópsia (*do grego: auto = próprio; opsis = observar*) ou necrópsia (*do grego nekros = morte; opsis = observar*) corresponde a um exame realizado por um médico adequadamente treinado que analisará os diversos órgãos, do ponto de vista macroscópico e microscópico podendo ainda lançar mão de exames subsidiários de laboratório clínico como bioquímica, microbiologia, e biologia molecular, a fim de estabelecer as causas que levaram o indivíduo à morte.

Ambos os termos são corretos, autópsia ou necrópsia, sendo a autópsia interpretada como a observação do morto pelo médico por si próprio (no sentido de que a autópsia é um procedimento médico, ou numa interpretação mais filosófica, é o médico estudando a si próprio, enquanto ser humano, em um corpo morto) e a necropsia, um termo mais técnico, a observação de um corpo morto pelo médico. Nós preferimos optar pelo termo autópsia, que será usado neste capítulo.

A autópsia, citando o saudoso Prof<sup>o</sup> Dr. Renato Locchi, “*é a oportunidade de se observar aquilo que nunca ninguém viu antes!*”. De fato, é uma experiência única em que o médico pode contemplar toda a gama de alterações de diversas doenças, interdependentes ou isoladas, e suas manifestações correlacionadas com as apresentações clínicas que o falecido apresentou em vida. É, portanto, um momento de intenso aprendizado a cada um que da autópsia participa.

- Desta forma, algumas são as importâncias de se realizar uma autópsia, dentre elas:
- Elucidar as causas de óbito de natureza mal definidas
- Fornecer dados epidemiológicos para estatísticas de mortalidade
- Esclarecer dúvidas aos familiares do falecido quando à natureza do óbito e, muitas vezes, servir como orientação para aconselhamento genético e pesquisa de doenças familiares.

- Contribuir para a graduação de médicos ao fornecer conhecimento anátomo-clínico correlacionados.
- Contribuir para o aperfeiçoamento de médicos das mais variadas especialidades.
- Servir como um importante parâmetro de controle de qualidade hospitalar.
- Permitir o avanço e o progresso científico em Medicina e em áreas correlatas.

### 6.5.1 Modalidades de autópsia

Assim como a natureza da morte apresenta tipos diferentes, (morte natural ou por agente externo/violenta), a autópsia também apresentará variações na sua realização. O procedimento, as técnicas, a equipe e o instrumental são praticamente os mesmos. O que muda são os objetivos que devem ser atingidos com esse exame. Dessa forma, podemos classificar as autópsias, de forma prática, em duas modalidades:

1. Autópsia médico-legal (forense);
2. Autópsia anátomo-patológica (ou clínica).

A **autópsia médico-legal** é aquela realizada pelos médicos legistas nos casos de morte violenta (homicídio, suicídio ou acidente) e tem como objetivo fornecer dados para responder aos quesitos básicos da perícia criminal, ou seja: *“quem, quando, onde, como e por quê”*. Os dados epidemiológicos fornecidos por esse tipo de análise se relacionam aos agentes externos de morte. As doenças propriamente ditas não são o escopo deste tipo de avaliação. Assim, se um indivíduo hipertenso com cardiopatia hipertensiva é alvejado por um projétil de arma de fogo em sua cabeça e em decorrência desse trauma falece, o quadro patológico progressivo em nada interferiu no evento de morte, ficando em segundo plano de interesse.

O médico responsável pela realização desta autópsia é o médico legista, um médico concursado pela polícia civil e que recebe treinamento específico para tal.

Por outro lado, a **autópsia anátomo-patológica** tem por finalidade a identificação e descrição de todas as doenças identificáveis no indivíduo, com o estabelecimento de nexo causal entre elas, seguindo uma lógica fisiopatológica. Caso seja identificado qualquer indício de agente externo vinculado à sequência de eventos fatais, o caso deve ser imediatamente encaminhado ao I.M.L. Por esse motivo, todo médico patologista deve ter profundo conhecimento de Medicina Legal e dos efeitos dos agentes externos sobre o organismo a fim de reconhecer tais alterações.

A autópsia anátomo-patológica, também chamada de autópsia clínica, é realizada exclusivamente pelos médicos patologistas. Elas podem acontecer em dois ambientes diferentes:

- a) No serviço de autópsias do próprio hospital (autópsias hospitalares).** Atualmente, esses serviços são escassos, sendo encontrados quase que exclusivamente nos hospitais universitários com residência médica em Anatomia Patológica.
- b) Nos Serviços de Verificação de Óbitos (S.V.O.).** Esses serviços são integrantes do Sistema Nacional de Vigilância em Saúde, estando vinculados à Secretaria Estadual de Saúde. Nesses serviços trabalham médicos patologistas concursados que fazem as autópsias dos casos de morte natural mal definidas.

As autópsias hospitalares tendem a ter duração mais longa, em torno de 3 a 4 horas para a dissecação de todos os órgãos necessários. Uma autópsia de verificação de óbito tende a ser mais ágil, porém, sem que sejam negligenciados os diagnósticos apresentados. Isso faz com que técnicas diferentes sejam aplicadas aos exames nas duas situações.

### 6.5.2 Critérios para a indicação de uma autópsia

Não são todas as mortes que necessitam da realização de autópsia para a determinação das causas de óbito. Entretanto, no Brasil, não há um protocolo específico com critérios que indicam corretamente uma autópsia. Utilizamos, então, aqueles preconizados pelo Colégio Americano de Patologistas (CAP) que norteia de forma satisfatória os critérios para a solicitação de uma autópsia e que, de certa forma, são os critérios usados em nossa rotina. São eles:

1. Óbito por causa violenta deve ser realizada pelo médico legista no Instituto Médico Legal;
2. Óbitos ocorridos menos de 24 horas após entrada no hospital;
3. Mortes inesperadas ou inexplicadas;
4. Óbitos durante procedimentos cirúrgicos (mesmo dentários) ou no pós-operatório imediato;
5. Mortes sem diagnóstico firmado;
6. Pacientes em protocolo de pesquisa clínica;
7. Necessidade de complementação diagnóstica;
8. Enfermidades raras;
9. Casos nos quais se acredita que a autópsia revelará uma doença que deva ser prevenida ou tratada, em se tratando de receptores de transplantes de órgãos;
10. Doenças ambientais ou ligadas à profissão;
11. Mulheres no ciclo grávido-puerperal;
12. Todas as mortes perinatais e pediátricas com suspeita de distúrbios malformativos;
13. Doenças infectocontagiosas.

### 6.5.3 Sala de autópsia e equipe de autópsia

A sala de autópsia deve ser entendida como potencialmente infectante. Por isso, a sua higienização deve ser constante, o fluxo de ar (ventilação e exaustão) deve ser especial e a coleta dos resíduos deve ter preparo sanitário diferenciado.

#### 6.5.3.1 A sala de autópsia

O ambiente destinado ao serviço de autópsia deve permitir o fluxo adequado do cadáver e da equipe, desde a recepção do corpo, seu preparo, a autópsia, o preparo e limpeza pós exame e o despacho para a funerária, incluindo a identificação dos corpos pelos fami-

liares, sempre seguindo as normas de biossegurança previstas em lei e nas recomendações da Anvisa (Figura 6.1).



A sala deve conter mesas suficientes para comportar o fluxo de exames do Serviço. Essas mesas estão conectadas a uma rede de esgoto diferenciada para a coleta de material biológico e possuem em sua maioria a possibilidade de fluxo contínuo de água.

As mesas apresentam uma plataforma acoplada a uma pia que permitem a manipulação e corte das vísceras, com coleta de fragmentos (Figura 6.2).

Há ventilação central com refrigeração das salas, bem como um sistema de exaustão que confere retenção adequada de acordo com as normas da Anvisa.

Os instrumentos (Figura 6-3) são esterilizados em soluções degermantes e em estufa para que possam ser utilizados em outros plantões.



### 6.5.3.2 A equipe de autópsia

A equipe envolvida na diretamente na realização da autópsia inclui os seguintes profissionais, com suas respectivas funções:

1. **Médico patologista:** será responsável por todos os passos do exame, elaboração de um laudo provisório dos achados macroscópicos, a chamada Folha Frontal de autópsia, do laudo final de autópsia com a conclusão acerca das causas de morte. Ao final da autópsia deverá preencher a declaração de óbito conforme regras que serão discutidas adiante.
2. **Técnico de autópsia:** É o técnico que fará a abertura das cavidades corporais, a retirada das vísceras, recolocará todos os órgãos novamente no cadáver e procederá ao fechamento/sutura das incisões feitas.
3. **Auxiliar de autópsia:** auxilia o técnico em suas atividades.

## 6.6 Exemplos comentados de autópsias anátomo-patológicas

Nos serviços de autópsia, particularmente nos S.V.O., as causas de óbito que prevalecem, em torno de 80%, são doenças cardiovasculares tais como doença arterial coronariana, doença hipertensiva, doença cerebrovascular com suas complicações, seguidas dos processos infecciosos e finalmente, doenças neoplásicas e suas complicações. Outras causas menos frequentes geralmente não estão envolvidas diretamente no evento terminal e aparecem com outras condições associadas e não contemplam o objetivo desta obra.

Apresentamos, na sequência, alguns casos com doenças e suas respectivas apresentações macroscópicas à autópsia e que são aquelas mais frequentemente encontradas nos serviços de autópsia, seguidas de uma breve nota de correlação clínico-patológica.

Estabeleceremos as correlações de apresentação clínica com os mais diversos processos patológicos gerais e específicos (alterações celulares reversíveis, morte celular, alterações inflamatórias, hemodinâmicas, pigmentos e calcificações patológicas, adaptações do crescimento e diferenciação celulares e processos neoplásicos), pilares do entendimento dos processos etiopatogênicos e fisiopatológicos das doenças.

### Caso 01

Mulher de 68 anos de idade é encaminhada ao SVO trazida de uma Unidade de Pronto Atendimento. Trata-se de cadáver do sexo feminino, com 1,64m de estatura, 136 kg de peso, caucasiana.

Histórico obtido da guia de encaminhamento de cadáver, do boletim de ocorrência e da entrevista com familiares consta:

- Diabetes mellitus tipo II e hipertensão arterial sistêmica em tratamento medicamentoso irregular para ambas as condições;
- Neoplasia mamária operada há 6 anos (mama esquerda) sem evidências de doença residual;

- Insuficiência venosa periférica com varizes de veias superficiais em ambos os membros inferiores. Usava meias compressivas apenas quando sentia dores.
- Familiar (filho) refere que sua mãe sentiu forte dor em sua perna esquerda, com piora progressiva, associada a “inchaço” e “vermelhidão”. Como sempre tinha essas dores, não valorizou, porém, as dores pioraram e foi necessária a procura por atendimento médico.

Lá chegando, foi feito o diagnóstico de trombose venosa profunda; sua perna estava hiperemiada e edemaciada, com aumento da temperatura. Indicou-se a internação para conduta, porém, a paciente queixou-se de dor torácica de forte intensidade, agitação psicomotora e rebaixamento do nível de consciência, apresentando parada cardiorrespiratória na sequência, subitamente, irreversível.

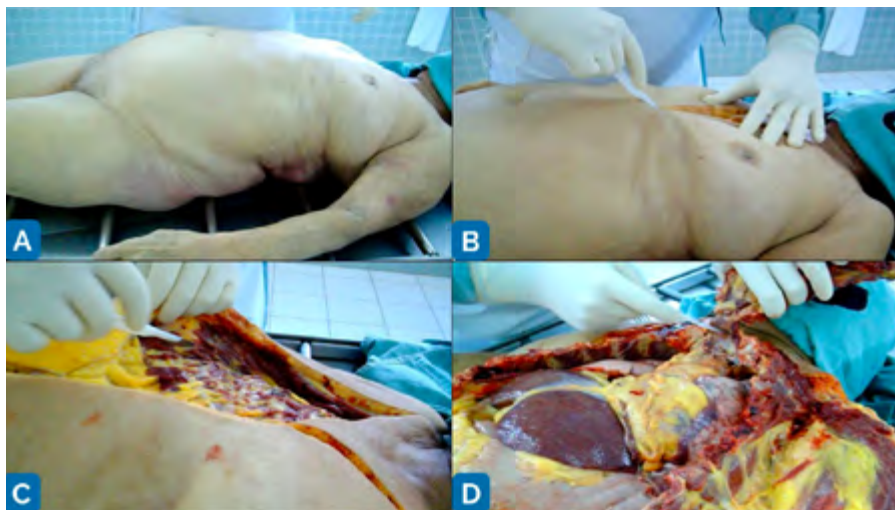
Os achados da autópsia são os seguintes (Figura 6.4 a 6.8) e revelam os seguintes diagnósticos:

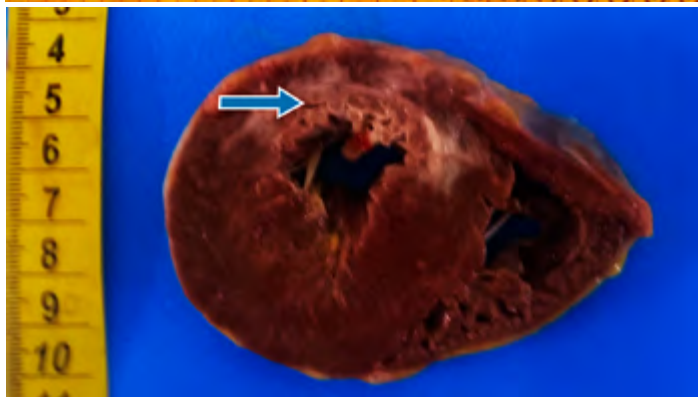
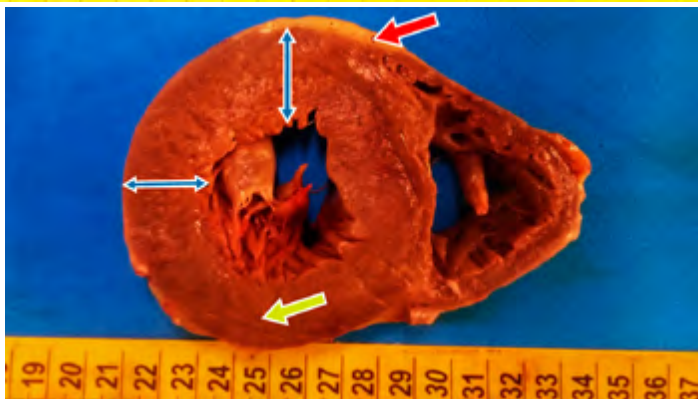
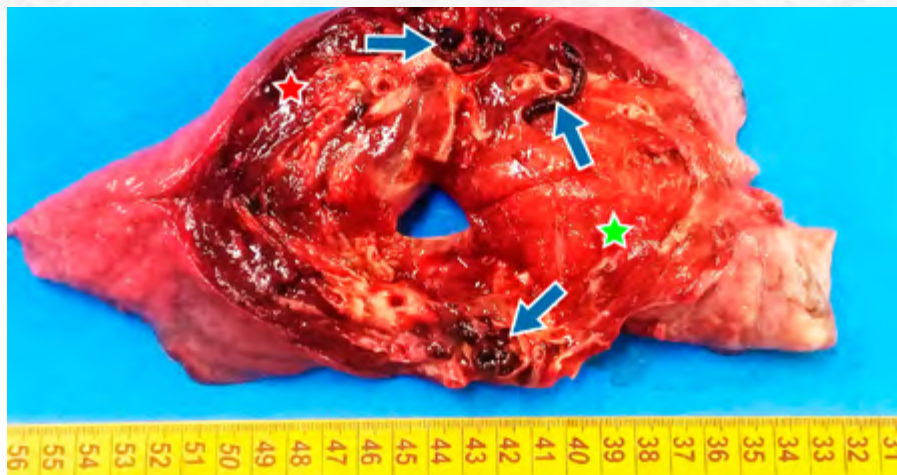
Tromboembolia pulmonar bilateral associada a infarto hemorrágico pulmonar, secundário a trombose venosa profunda;

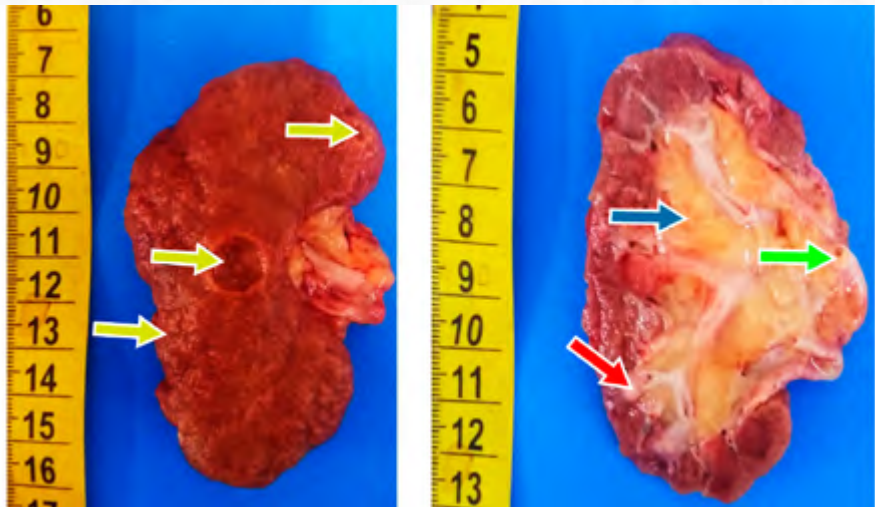
Cardiopatía hipertrófica secundária a à hipertensão arterial sistêmica (cardiopatía hipertensiva);

Isquemia miocárdica crônica com focos de miocardioesclerose e cicatriz de infarto do miocárdio prévio;

Nefroesclerose arteriolar benigna renal (rim vascular) com cistos renais simples.







O diagnóstico de autópsia foi de um quadro de infarto hemorrágico pulmonar decorrente de tromboembolia pulmonar devido a desprendimento de tromboembolo do membro inferior.

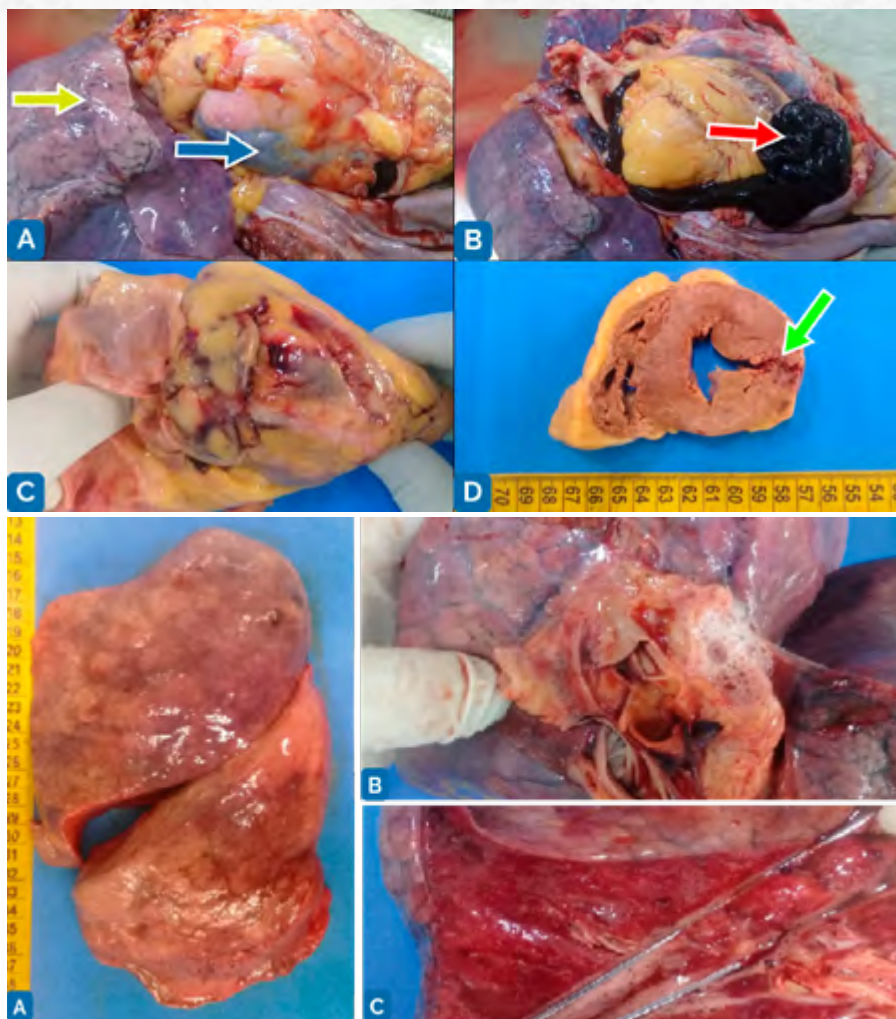
## Caso 2

Cadáver do sexo masculino, 72 anos de idade é encaminhado ao S.V.O.

Histórico: Paciente tabagista, dislipidêmico, hipertenso, com histórico de 2 infartos do miocárdio prévios, submetido a angioplastia com colocação de stent em ramos coronarianos esquerdos (descendente anterior e circunflexa). Apresentou angina com progressão para infarto do miocárdio com apresentação típica de dor pré-cordial com irradiação para o membro superior esquerdo e região submandibular esquerda, e vômito. O quadro evoluiu durante cerca de 18 horas desde o início do quadro anginoso. Foi levado à Unidade de Pronto Atendimento onde as medidas iniciais foram tomadas. Seria encaminhado a um serviço de maior complexidade, porém, passou a apresentar intensa dispneia com estertores à ausculta pulmonar, seguido de parada cardiorrespiratória refratária a intervenção.

1. Os achados da autópsia incluem os que seguem (Figura 6.9 a 6.11);
2. Infarto agudo do miocárdio roto, com fístula da parede miocárdica;
3. Hemopericárdio de cerca de 450 mL de sangue coagulado na cavidade-pericárdica;
4. Edema agudo dos pulmões, bilateralmente;
5. Congestão passiva crônica hepática.





O diagnóstico de autópsia foi o de um choque cardiogênico decorrente de um hemopericárdio, consequência da fistulização de um infarto agudo do miocárdio.

## Discussão

### A) Diabetes mellitus:

O diabetes mellitus corresponde a um grupo de alterações metabólicas que se caracterizam por um estado de hiperglicemia. Estima-se que até 2025 cerca de 300 milhões de pessoas estejam afetadas pela doença no mundo. Há duas formas básicas de diabetes,

distintas quanto ao grupo de indivíduos que a desenvolvem e seus respectivos mecanismos etiopatogênicos. São eles:

- a) Diabetes mellitus tipo 1, em que geralmente acontece uma insulite com destruição auto-imune de ilhotas pancreáticas (células alfa produtoras de insulina) com perda gradativa da função do órgão. A hiperglicemia é derivada da queda dos níveis de insulina circulantes. Esse tipo de diabetes responde por cerca de 10% dos casos da doença.
- b) Diabetes mellitus tipo 2, na qual normalmente se combinam fatores genéticos e ambientais, dentre os quais se destacam a obesidade e a resistência periférica à ação da insulina. Geralmente é uma condição com progressão gradativa ao longo do tempo, responde por cerca de 90% dos casos de diabetes e é uma condição facilmente evitável e controlável.

Como esses dois padrões compartilham o estado hiperglicêmico sustentado (níveis glicêmicos mantidos acima de 126 mg/dL em jejum), as suas complicações são comuns e envolvem basicamente lesões micro ou macrovasculares ou lesões teciduais diretas, basicamente, decorrentes de três vias:

1. via dos produtos finais da glicação avançada – AGEs (esses produtos ligam-se a receptores específicos que desencadeiam a liberação de citocinas pró-inflamatórias, geração de espécimes reativos de oxigênio com dano celular irreversível, desencadeiam estímulos pró-coagulantes e estimulam a proliferação médio-intimal de células musculares lisas da parede vascular e fibrogênese – indução aterogênica);
2. Via da ativação da proteína-quinase C (PKC) que induz a síntese do fatores de crescimento como o TGF-beta (que induz fibrogênese), estimula síntese do fator inibidor do plasminogênio (reduz fibrinólise e aumenta o risco de trombose), aumenta fatores vasoconstritores pelo endotélio (como a endotelina 1) e diminui a síntese de fatores vasodilatadores como o óxido nítrico, resultando em aumento da resistência vascular periférica.
3. Via dos políios intracelulares, que favorecem a ação de radicais livres e dano celular letal.

## B) Hipertensão arterial sistêmica

A pressão arterial sistêmica é a pressão que a coluna de sangue circulante exerce sobre a parede vascular arterial e é o produto entre o débito cardíaco e a resistência vascular periférica. Esses dois componentes são modulados por fatores neuro-humorais, tais como a ação do sistema nervoso simpático (sobre a força de contração e a frequência cardíaca, além da modulação do tônus arterial periférico), sendo a adrenalina um potente neurotransmissor hipertensor. Os fatores humorais são aqueles liberados localmente e que modulam basicamente o tônus vascular (fatores vasoconstritores como a endotelina, ou vasodilatadores como o óxido nítrico) ou aqueles de ação sistêmica (como o sistema renina-angiotensina-aldosterona). Tais sistemas controlam ainda o equilíbrio hidroeletrolítico basicamente por meio da filtração glomerular e controle da excreção e reabsorção de íons e fluidos.

A hipertensão arterial sistêmica surge quando o indivíduo mantém de forma sustentada níveis pressóricos elevados com valores acima de 140 mmHg para a pressão sistólica e 90 mmHg para a diastólica. A doença tem prevalência estimada de 25 a 30% na população brasileira e esses níveis sustentadamente elevados são responsáveis por si só por severas complicações cardiovasculares, dentre elas a ocorrência de doença arterial coronariana e infarto do miocárdio, doença cérebro-vascular e insuficiência cardíaca congestiva por sobrecarga ventricular esquerda ou por consequência do dano miocárdico isquêmico. Há, ainda, lesão microvascular de padrão arterioesclerótico em órgãos alvo (os mesmos alvos da lesão microangiopática do diabetes) como o rim, por exemplo, sendo a hipertensão um grande fator de risco para doença renal crônica.

Pode ser classificada em hipertensão essencial, que responde por até 95% dos casos, e se caracteriza por ser multifatorial, associando fatores genéticos e ambientais em sua gênese; ou em hipertensão secundária, quando decorre da consequência de outra doença de base, como distúrbios endócrinos ou tumorais (feocromocitomas e outras síndromes paraneoplásicas produtoras de catecolaminas, hiperaldosteronismo, doença renal previamente existente), por exemplo.

A deterioração da função cardíaca na hipertensão arterial reside na adaptação crônica dos cardiomiócitos ao aumento da pós carga, principalmente pelo aumento na resistência vascular periférica. Essas células passam a sofrer o processo de hipertrofia e o miocárdio passa a apresentar espessura de sua parede de 2 a 4 vezes maior (considerando-se que a parede ventricular esquerda mede em torno de 1,0 cm em condições normais, pode chegar a medir 4,0 cm), contribuindo para o desenvolvimento de uma hipertrofia concêntrica que, com o tempo, torna esse miocárdio insuficiente.

### C) Doença arterioesclerótica:

A doença arterioesclerótica se caracteriza pelo espessamento, endurecimento e perda da elasticidade da parede arterial, culminando em aumento da resistência periférica e a fenômenos trombóticos devido à lesão endotelial e à alteração do fluxo sanguíneo que, associado a outros fatores de risco que alteram a coagulabilidade do indivíduo, contemplando os elementos da conhecida Tríade de Virchow.

A arterioesclerose, por sua vez, pode ser classificada em outros 3 tipos: a medioesclerose calcificada de Mönckeberg, com pouquíssima repercussão clínica; a ateroesclerose, que compromete artérias de grande e médio calibres, e a arterioesclerose, que compromete arteríolas e os órgãos ricos neste tipo vascular, como encéfalo, rins e olho. A ateroesclerose e a arterioesclerose são as grandes responsáveis pela alta taxa de morbimortalidade e das condições encontradas na mesa de autópsia.

A ateroesclerose se caracteriza pela lesão endotelial inicial, desencadeada por fatores como a hipertensão arterial sistêmica, por exemplo, tendo também como fatores de risco importantes o diabetes mellitus, tabagismo, dislipidemia, doenças inflamatórias crônicas e fatores não modificáveis como o sexo, a idade e alterações genéticas do metabolismo lipídico. Esses fatores favorecem aumento do cisalhamento do sangue sobre o endotélio bem como a lesão endotelial direta, tornando-o reativo e disfuncional. Como resposta, há aumento da adesividade endotelial a células inflamatórias e estímulo à síntese e secreção por essas células de fatores de crescimento, citocinas pró-inflamatórias e quimioatratantes,

fatores pró-trombóticos e vasoconstritores. Na sequência, há um acúmulo subendotelial de lipoproteínas (LDL) com conseqüente reação inflamatória mediada por macrófagos que migram para o ambiente subendotelial e iniciam um processo de oxidação lipídica e fagocitose, tornando-se também reativos e xantomizados. Há um espessamento intimal com atração de linfócitos para o local e fatores de crescimento liberados induzem a proliferação de células musculares lisas que assumem um fenótipo miofibroblástico e iniciam a síntese de matriz fibrosa ao redor do centro lipídico, de forma gradual, com espessamento da parede vascular e formação das placas de atheroma. Esse processo é gradativo e é acelerado conforme se somam os fatores de risco.

As placas podem ser instáveis ou estáveis, estando suscetíveis a calcificação do conteúdo necro-lipídico de seu interior, a hemorragias, ruptura, trombose, fragmentação e embolia. Podem sofrer ruptura com dissecação da parede arterial, promover o enfraquecimento da parede vascular por isquemia favorecendo a formação de aneurismas e até a sua ruptura que quando ocorre em vasos de grande calibre como a aorta ou em vasos de localização nobre como no encéfalo, geralmente têm desfecho fatal.

No leito arteriolar também ocorre processo semelhante, conhecido como arterioesclerose, que pode ser de padrão hialino, quando há depósito de material proteico na parede vascular decorrente da lesão endotelial contínua, ou de padrão hiperplásico, em que acontece a proliferação das células musculares lisas da parede arteriolar. Tais lesões se relacionam fortemente com estados isquêmicos e hemorrágicos encefálicos, doença renal crônica, insuficiência renal com necessidade de hemodiálise, e estão presentes principalmente em indivíduos diabéticos e hipertensos. O rim adquire um aspecto granular (rim vascular) devido a numerosos focos de micro-infartos que podem cicatrizar e aprisionar estruturas tubulares renais que sofrem dilatações císticas de tamanhos variados.

#### D) Doença cardíaca isquêmica e suas complicações:

A doença isquêmica cardíaca é a principal causa de óbitos isolada no Brasil, chegando a cerca de 13% dos óbitos. Quando se consideram suas complicações, esse número é ainda maior, estando em torno de 55% dos óbitos, incluindo-se as mortes súbitas. Normalmente acomete homens a partir dos 60 anos de idade, mas a frequência em mulheres tem aumentado significativamente.

Decorre de uma ineficiência do aporte sanguíneo (e conseqüentemente de oxigênio) à demanda metabólica miocárdica, ou seja, há hipóxia miocárdica, geralmente associada a hipofluxo coronariano por estreitamento aterosclerótico ou por eventos súbitos como trombose de placas ou ruptura e embolia das mesmas.

Normalmente compromete o leito coronariano esquerdo e seu território de irrigação que compreende a parede anterolateral do ventrículo esquerdo, dois terços anteriores do septo e parede posterior do ventrículo esquerdo, perfazendo quase 60% dos eventos isquêmicos quando se consideram os ramos interventricular anterior, descendente anterior e circunflexo. A oclusão coronariana direita é especialmente grave por ser deste vaso a responsabilidade de irrigar, na maioria dos indivíduos, o nó sinu-atrial, fonte iniciadora de disparos para o ciclo cardíaco.

Os fatores de risco para o desenvolvimento da doença isquêmica cardíaca são, portanto, considerando-se a sua etiologia (aterotrombótica) os mesmos atribuídos ao desen-

volvimento da doença aterosclerótica. Há, entretanto, outras situações menos frequentes de obstrução coronariana, como vasoespasmos e variações anatômicas como pontes miocárdicas.

As consequências da isquemia são diversas, mas aquelas mais graves são as decorrentes de alterações do ritmo cardíaco (arritmias) que ocorrem em decorrência de áreas de isquemia ou infarto, sendo a mais devastadora a fibrilação ventricular que normalmente leva o indivíduo à morte.

Seu espectro de apresentação é o seguinte:

- a) **Angina:** estado temporário de isquemia com metabolismo anaeróbico, produção de espécimes ácidos, hipofunção miocárdica seguida de dor precordial. Não chega a desenvolver área de necrose significativa, pois normalmente se associa apenas a uma descompensação do fluxo de perfusão miocárdica não representando necessariamente necrose. Pode ser típica, ou estável, quando normalmente regride após repouso e administração medicamentosa, ou atípica, ou instável, quando as manifestações não cessam. Esta condição normalmente precede a necrose miocárdica e o conseqüente infarto miocárdico que é tão mais grave quanto mais próximo da raiz coronariana é a obstrução, ou de acordo com a área afetada do miocárdio.
- b) **Infarto do miocárdio:** é uma condição bastante grave, particularmente a depender da região que foi afetada no miocárdio. Corresponde a área de necrose coagulativa com perda de massa miocárdica. Por isso a extensão da lesão e o tempo decorrido de isquemia são fundamentais para o prognóstico desta condição. A área infartada, um infarto anêmico, se estende da topografia subendocárdica para um comprometimento transmural mais grave, leva a perda de consistência e pode eventualmente levar a ruptura e fistulização miocárdica. Nesses casos, há a coleção de sangue na cavidade pericárdica que promove o tamponamento com restrição da contração cardíaca, configurando um choque cardiogênico. Caso o indivíduo sobreviva, a área infartada sofrerá processo inflamatório e organização com fibrose, condição conhecida como isquemia miocárdica crônica.
- c) **Isquemia miocárdica crônica:** são alterações da função contrátil miocárdica devido a áreas de fibrose cicatricial da parede muscular, com conseqüente perda de sua função contrátil. Nesses casos, o miocárdio residual pode sofrer hipertrofia, excêntrica, irregular, diferente daquela encontrada na hipertensão, que é concêntrica e regular, e se torna gradualmente insuficiente.

As consequências da doença isquêmica cardíaca, considerando-se a sua maior prevalência no leito coronariano esquerdo, envolvem a circulação pulmonar, pois um ventrículo esquerdo insuficiente gera congestão no leito venoso pulmonar retrogradamente, com conseqüente aumento da pressão hidrostática no leito capilar septal, edema no interstício septal e finalmente, edema intralveolar com transudato volumoso. Muitas vezes essa progressão é muito rápida e configura uma emergência clínica tão grave quanto o próprio infarto do miocárdio que é o edema agudo do pulmão, que fica inundado pelo transudato.

## E) Insuficiência cardíaca congestiva

É a via final comum de qualquer doença cardíaca crônica, em particular a doença cardíaca hipertensiva e a isquêmica, e tem maior impacto prognóstico devido ao comprometimento ventricular.

Normalmente se inicia no ventrículo esquerdo (devido ao fato de as principais doenças cardíacas – hipertensão e isquemia – comprometerem esse ventrículo) e se apresenta da seguinte maneira, por uma questão puramente anatômica:

1. Congestão pulmonar: Histologicamente é possível se detectar a presença de macrófagos alveolares com pigmento de hemossiderina denominadas células do vício cardíaco;
2. Dispneia aos esforços;
3. Tosse;
4. Hidrotórax (derrame pleural);
5. Edema agudo dos pulmões com insuficiência respiratória franca.

Quando há o comprometimento global do coração e a câmara direita também descompensa sua função, pode haver:

1. Estase de vasos superficiais, como jugulares externas no pescoço;
2. Abertura de circulação venosa colateral superficial, como os vasos epigástricos superficiais superiores e inferiores (caput medusae), hemorroidas e varizes de membros inferiores devido à insuficiência venosa;
3. Hepatoesplenomegalia congestiva, com fígado atingindo volumes de até 3 a 4 kg (o peso normal são 1500g), e baço pesando até 1,5 kg (pesam normalmente 250g). O fígado com congestão passiva crônica sofre focos de necrose hemorrágica nas zonas peri-veia centrolobular e adquire um aspecto característico de noz moscada na superfície de corte;
4. Pletora facial;
5. Edema de membros inferiores;
6. Ascite.

Há inúmeras causas para a insuficiência cardíaca, bem como alguns critérios para a sua classificação, mas aquela de maior aplicação e a que a classifica em 4 classes:

- **Classe I:** insuficiência cardíaca sem limitação das atividades habituais;
- **Classe II:** leve limitação para atividades habituais; assintomático em repouso;
- **Classe III:** grande limitação para atividades habituais; assintomático em repouso;
- **Classe IV:** sintomático em repouso.

A taxa de mortalidade vai desde 5% para a Classe I até 60% para a classe IV.

Doenças agudas, como miocardites, podem promover insuficiência grave e levar a óbito subitamente.

## F) Trombose venosa profunda e tromboembolia pulmonar

A trombose é uma condição em que há ativação inapropriada da coagulação sanguínea intravascular, normalmente associada a três fatores fundamentais, conhecidos com o a "Tríade de Virchow":

1. Lesão endotelial com exposição da matriz subendotelial e agregação plaquetária;
2. Estase sanguínea que favorece a agregação plaquetária;
3. Estados de hipercoagulabilidade sanguínea.

A presença de um desses fatores já é suficiente para que haja trombose vascular, porém, normalmente a lesão endotelial se sobrepõe às demais, apesar de que regularmente há concomitância dos três fatores.

Os trombos são, portanto, aderidos à parede do vaso sanguíneo onde se originam. Formam massas hemáticas que podem ser:

1. Oclusivas, normalmente em leito venoso, desencadeada por fatores obstrutivos extrínsecos ao vaso ou de estase sanguínea local;
2. Murais, normalmente aderidas à parede arterial ou cardíaca, decorrentes de lesão endotelial como placas de ateroma, lesões por radicais livres ou toxinas (endo ou exotoxinas).

Trombos que se formam na rede venosa tendem a ser mais vinhosos por se constituírem de grande quantidade de hemácias organizadas em uma trama de fibrina e plaquetas, com aspecto coraliforme e se formam no sentido do fluxo sanguíneo em direção ao coração.

Trombos que se formam na parede arterial geralmente são fortemente aderidos à parede, apresentam-se mais firmes e esbranquiçados, com camadas lamelares de hemácias e fibrina, que adquirem um aspecto morfológico característico conhecido como estrias de Zahn.

Trombos, sejam eles oclusivos ou murais, alteram significativamente o fluxo sanguíneo local. Podem promover, quando no leito venoso, grande congestão por interrupção do retorno venoso e consequente isquemia relativa e, por conseguinte, aumento da pressão hidrostática intravascular e edema. O órgão ou segmento corporal fica avermelhado a vinhoso, com aumento do volume, peso e consistência e temperatura devido à estase de sangue. Porém, quando ocorrem no leito arterial, promovem uma isquemia absoluta com interrupção do fluxo sanguíneo arterial e consequentemente o órgão ou segmento corporal torna-se pálido, frio e facilmente evolui para a necrose/gangrena/infarto.

Independente de onde se formem, os trombos podem evoluir de algumas maneiras, algumas mais favoráveis do ponto de vista prognóstico, e outras extremamente desfavoráveis e até mesmo letais. Sua evolução inclui:

- a) Sua dissolução pelo sistema de fibrinólise (endógeno ou medicamentoso);
- b) Sua organização e absorção, com posterior recanalização e endotelização, mantendo no tecido um fluxo sanguíneo presente mas diminuído;

c) Sua fragmentação e desprendimento, configurando um êmbolo (que se define pela presença de um corpo estranho livre em trânsito na circulação). Neste caso, fala-se em tromboembolia, que pode ser:

- Pulmonar: trombos derivados da rede venosa que invariavelmente terminarão no leito arterial pulmonar;
- Sistêmica: trombos derivados das câmaras cardíacas esquerdas ou da parede arterial de qualquer segmento corporal.

Uma tromboembolia normalmente resulta em infarto do órgão onde o tromboembolo se impactou. Se for um órgão de circulação terminal em uma tromboembolia sistêmica, espera-se que haja infartos anêmicos (brancos) devido à obstrução do fluxo sanguíneo arterial. Exceção se faz aos órgãos com rica rede de anastomoses arteriais como nos intestinos, por exemplo. Caso o órgão apresente dupla circulação, ou se o tromboembolo se desloca na circulação venosa, o infarto é hemorrágico (vermelho).

A tromboembolia pulmonar é uma das condições mais graves e com frequência aparece nas mesas de autópsia. Sua etiologia é multifatorial mas envolve em última análise a Tríade de Virchow. Normalmente cursa como consequência de uma trombose venosa profunda, particularmente do membro inferior esquerdo devido à pinça arterial que a artéria ilíaca interna faz sobre a veia ilíaca externa, dificultando seu retorno venoso, bem como devido ao esporão interilíaco. Os tromboembolos são de natureza venosa e derivam tanto do sistema cava superior quanto do inferior.

Alguns fatores favorecem o desenvolvimento de trombose venosa profunda e consequentemente tromboembolia pulmonar, dentre eles:

- Obesidade;
- Diabetes mellitus;
- Tabagismo;
- Estados hiperestrogênicos;
- Longos períodos de imobilização, como em cirurgias ortopédicas, doentes acamados, sequelados por acidente vascular encefálico, demências ou doenças neurodegenerativas/neuromusculares/encefalopatias crônicas outras;
- Manipulação cirúrgica pélvica;
- Tumores pélvicos femininos (leiomiomas uterinos, tumores ovarianos, gestação) ou masculinos (próstata);
- Tumores mediastinais com compressão do sistema cava superior;
- Alguns medicamentos e condições paraneoplásicas.

As consequências dependerão basicamente do tamanho dos tromboembolos e da altura do leito arterial que obstruem. Assim pequenos tromboembolos na luz da circulação arterial pulmonar podem gerar intensa dor, com dispneia e edema pulmonar, mas são prontamente dissolvidos e se restabelece o fluxo normal. Pequenos embolos cronicamente dirigidos aos pulmões podem causar um regime de hipertensão pulmonar e consequente hipertrofia miocárdica concêntrica, porém, do ventrículo direito (devido a relação



anatômica), condição essa conhecida como *cor pulmonale* crônico. Tromboembolos de médio calibre podem promover infartos hemorrágicos pulmonares com consequente insuficiência respiratória e trombos grandes podem ocluir desde o tronco pulmonar ou cone arterial até as artérias pulmonares bilateralmente, gerando um regime de hipertensão pulmonar abrupto com dilatação da câmara ventricular direita, com desconexão do ritmo cardíaco e morte súbita. Esta condição é conhecida como *cor pulmonale* agudo.

## 6.7 Técnicas de autópsia

Como a autópsia é um procedimento médico, ela necessita de treinamento para a sua execução. Os médicos patologistas contam, assim como os cirurgiões, de diversas técnicas, cada uma delas com suas vantagens e desvantagens, e que poderão ser escolhidas pelo patologista para realizar sua autópsia, de acordo com as características do caso ou do serviço. Existem quatro técnicas básicas de autópsia que serão descritas em detalhes a seguir. São elas as técnicas de Rokitsky, de Virchow, de Letulle e de Gohn. Normalmente as técnicas de Letulle e Gohn são combinadas.

Seja qual for a técnica escolhida, alguns passos são comuns a todas elas:

- O patologista deverá conferir a identificação do cadáver com os dados de que dispõe.
- Deverá fazer a ectoscopia (conforme já descrito anteriormente neste capítulo) com anotação dos fenômenos abióticos presentes e sinais de intervenção médica prévia, como sondas, cateteres, sinais de venopunção, cicatrizes, feridas e curativos.
- O técnico de autópsia deverá fazer a abertura das cavidades corporais (craniana, torácica, abdômino-pélvica) e a retirada das vísceras de acordo com a técnica indicada pelo patologista.

### 6.7.1 Abertura das cavidades corporais

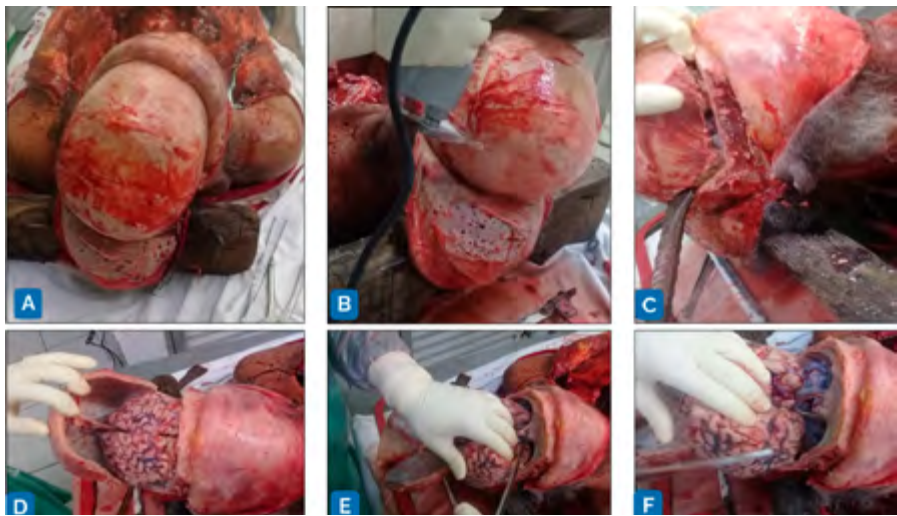#### 6.7.1.1 Cavidade craniana

Para a abertura da cavidade craniana, devem-se seguir os seguintes passos (Figura 6.12):

1. Corpo em decúbito dorsal com a cabeça sobre o cepo de madeira ou aço para fixação.
2. Identificação do processo mastoide do osso temporal pela superfície cutânea; incisão entre os processos mastoideos bilateralmente, iniciando a incisão a cerca de 2,0 cm posteriormente à implantação das orelhas. A incisão deverá percorrer o couro cabeludo da calvária entre os dois processos mastoideos.
3. Feita a incisão, o couro cabeludo deveser destacado da aponeurose epicrânica até a altura dos arcos superciliares anteriormente e até a altura da protuberância occipital externa, posteriormente.

4. A calota craniana está, então, exposta. Procede-se ao corte circunferencial da calota com serra (manual ou elétrica), tomando-se o cuidado para que apenas a parede óssea seja cortada, sem danos à integridade do encéfalo e meninges.
5. Com a retirada da calota craniana, expõe-se a dura-máter, que deverá ser cortada para expor o encéfalo. Naturalmente alterações nesta topografia (como lesões tumorais, hemorragias, coleções de outra natureza) já serão detectadas e anotadas pelo médico patologista. O cérebro é tracionado posteriormente em movimento de báscula até a visualização do tronco encefálico, nervos cranianos, vasos do polígono de Willis e da tenda cerebelar.

Devem-se seccionar os nervos cranianos e vasos e a tenda do cerebelo, esta, bilateralmente no sentido póstero-lateral. Com isso, o cerebelo está livre e o sistema nervoso está conectado apenas pela medula espinal ao restante do corpo. A medula deve ser seccionada, então, junto ao forame magno e, com isso, o encéfalo pode ser retirado e a cavidade craniana totalmente avaliada. Neste tempo também é retirada a hipófise da sela turca, que fica exposta com a retirada do encéfalo.



Por vezes, faz-se necessária a retirada da dura-máter também da base do crânio a fim de que sejam avaliados seios durais da base, como os seios cavernosos e os petrosos, bem como a cavidade orbitária e bulbo ocular com estruturas anexas, além do aparelho auditivo, serrando-se respectivamente a loja anterior e média do crânio. Essas etapas são auxiliares de exceção e não são realizadas como rotina.

Ainda como exceção, pode-se acessar a medula espinal ao longo do dorso. Para isso, é necessário reposicionar o cadáver em decúbito ventral, realizar uma incisão longitudinal ao longo dos processos espinhosos da coluna vertebral e dividir a musculatura eretora paravertebral, expondo os arcos vertebrais. Com a serra (ou com uma lima e martelo)

se faz a laminectomia com posterior exposição do espaço peridural, que devera ser aberto expondo a medula espinal para análise.

#### 6.7.1.1.1 Cortes do encéfalo

Idealmente, os cortes do encéfalo devem ser feitos com o mesmo já fixado em formalina (cerca de 15 dias de fixação com trocas constantes da formalina). Entretanto, nos serviços de verificação de óbitos, os cortes são realizados no ato da autopsia.

Inicialmente, separa-se o tronco encefálico e o cerebelo do cérebro, seccionando-se os pedúnculos cerebrais. Cortes coronais são feitos do tronco e do cerebelo.

Na sequência, cortes coronais também são feitos no cérebro com espessura aproximada de 1,0 cm entre os cortes.

Os cortes da medula espinal devem ser feitos ao longo do eixo axial (transversal).

#### 6.7.1.2 Cavidades do tronco

Para a abertura das cavidades do tronco (torácica e abdômino-pélvica) devem ser seguidos os seguintes passos (Figura 6-13):

1. Com o cadáver em decúbito dorsal, é feita uma incisão entre os acrômios escapulares no ombro, passando pela incisura jugular do manúbrio do osso esterno (fúrcula esternal). Do manúbrio é feita uma incisão até a sínfise púbica, longitudinal e mediana, porém, contornando a cicatriz umbilical. Assim, tais incisões descrevem a forma das letras "Y" ou "T" na face anterior do tronco do cadáver. A justificativa da realização da incisão biacromial e não apenas da longitudinal se deve ao fato de que em uma autopsia estruturas cervicais deverão ser dissecadas, e para o acesso a tais estruturas diseca-se a pele suprajacente ao sítio de dissecação para que se mantenha a estética do cadáver.

Eventualmente essa incisão pode ser expandida bilateralmente para os membros inferiores, mas essa é também uma situação de exceção.

2. Disseca-se a parede anterior do tronco englobando camadas musculares inclusive, particularmente no tórax, expondo o grácil costal da parede torácica.

Neste momento pode-se realizar a pesquisa de pneumotórax colocando-se água no espaço formado entre a pele e a parede torácica e perfurando-se a parede muscular do tórax, observando-se a presença ou não de bolhas de ar que, quando presentes, caracterizam o pneumotórax.

3. Com um instrumento semelhante a uma tesoura de jardinagem, chamado de costótomo, que possui um braço curvo e rombo e outro cortante, procede-se ao corte das cartilagens costais bilateralmente, bem como da desarticulação da articulação esterno-clavicular. Concluída a secção das cartilagens e a desarticulação da clavícula, é possível a retirada do esterno (plastrãoesternal) e exposição do mediastino. Deve-se cuidadosamente dissecar os ligamentos pericárdico-esternais com bisturi ou faca, sempre rente ao esterno, visando à preservação da cavidade pericárdica.

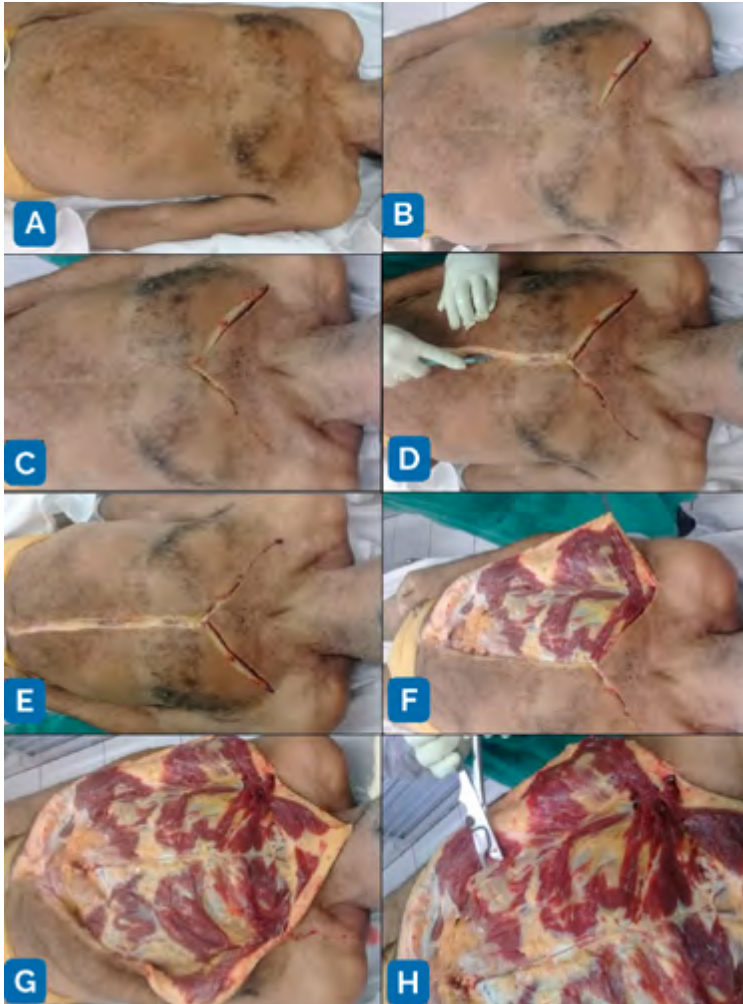Neste momento pode-se pesquisar a presença de embolia gasosa, procedendo-se da mesma forma que na pesquisa de pneumotórax, porém, com colocação de água na cavi-

dade pericárdica e perfuração das paredes ventriculares cardíacas. Procede-se à inspeção do mediastino e anotação das alterações eventualmente encontradas.

Com esses passos, a cavidade torácica está exposta para exame.

4. Com uma tesoura procede-se à secção da linha alba ao longo de toda a sua extensão, junto do peritônio. Incisões auxiliares sobre o ligamento inguinal são realizadas para a retirada dos testículos envolvidos por suas fâscias, que são tracionados a partir do escroto pelo funículo espermático.

Com isso se expõe a cavidade abdômino-pélvica e pode-se proceder à retirada das vísceras.



## 6.7.2 Retirada das vísceras

Existem diversas técnicas descritas para a retirada das vísceras desde os primórdios da realização de autópsias de forma sistemática, datando de meados do século VII, porém, foi a partir do século XIX que efetivamente se estabeleceram técnicas protocoladas para a realização de autópsias.

Dentre elas se destacam as técnicas descritas por quatro autores e que são até hoje utilizadas: são elas as técnicas descritas por Karl Rokitansky, Rudolph Virchow, Maurice LeTulle e Anton Gohn.

### 6.7.2.1 Técnica de Rokitansky:

Nessa técnica os órgãos são analisados e dissecados inicialmente in locu, ou seja, dentro do cadáver, com posterior retirada dos mesmos em monobloco para avaliação individual.

**Vantagens:** esta técnica permite rápida análise e mantém as relações topográficas entre as estruturas anatômicas, sendo indicada para casos de indivíduos submetidos a procedimentos cirúrgicos complexos como nas anastomoses intestinais com reconstrução de trânsito, ou naqueles indivíduos que possuem grandes aderências de membranas serosas (pleurais, pericárdicas e peritoneais) e a retirada dos órgãos comprometeria a integridade dos mesmos e em autópsias de casos de doenças infectocontagiosas.

**Desvantagens:** A avaliação individual dos órgãos é prejudicada, bem como de estruturas mais profundas, sendo necessária a retirada de órgãos mais superficiais.

### 6.7.2.2 Técnica de Virchow (autópsia virchowiana):

Nesta técnica, após a abertura das cavidades, os órgãos são retirados um a um e são avaliados individualmente, fora da cavidade corporal. Procedem-se à retirada do coração, dos pulmões, rins, baço-pâncreas, fígado e vias biliares e encéfalo, rotineiramente. O trato digestório é avaliado em separado.

**Vantagens:** é uma técnica de rápida aplicação, o que torna o procedimento bastante ágil de rápido. Essa técnica é amplamente utilizada em SVO.

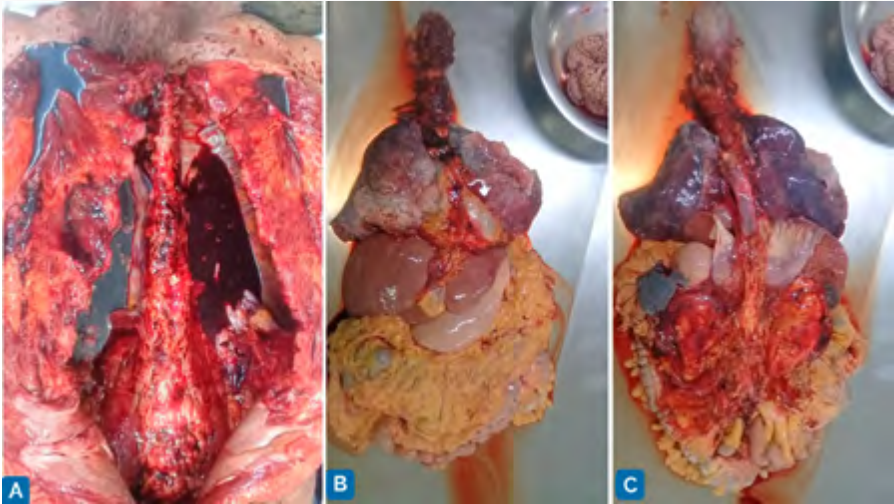
**Desvantagens:** a desvantagem é relativa, pois com essa técnica perde-se a relação topográfica entre os órgãos. Entretanto, durante a retirada dos órgãos a inspeção já permitiu a visualização das relações anatômicas e o conhecimento prévio de todo patologista permite que se estabeleçam as relações mesmo com os órgãos separados.

Algumas vísceras podem ter, com essa técnica, sua análise prejudicada, particularmente quando há aderências serosas às paredes corporais.

### 6.7.2.3 Técnica combinada de LeTulle e Gohn:

A técnica de LeTulle descreve a retirada de monobloco visceral, ou seja, desde a língua e assoalho da boca (que se obtém dissecando-se a pele do pescoço até a base da mandíbula, separação da musculatura do assoalho da boca, eversão da língua, faringe e laringe e secção da musculatura cervical pré-laríngea para liberação desse bloco cervical de vísceras), passando pelas vísceras torácicas (separadas da fásia endotorácica), com secção do diafragma, descolamento das vísceras da parede posterior do abdome e pelve.

Essa técnica é conhecida como retirada de vísceras “*enmasse*” (Figura 6.14).



A técnica de Gohn é semelhante, porém, são retirados blocos viscerais que guardam relações anatômicas e funcionais: são eles os blocos cervical, torácico, digestivo abdominal e urogenital, além do encéfalo. Essa técnica é conhecida como retirada de vísceras “*em bloc*”.

**Vantagens:** Mantém as relações topográficas entre os órgãos e permite a posterior dissecação individual de cada órgão. É a mais utilizada nas autópsias hospitalares e pediátricas.

**Desvantagens:** não se pode chamar de desvantagem, uma vez que se trata de um exame médico, mas essa técnica demande muito tempo para ser realizada, o que contraindica a sua aplicação em serviços de autópsia de grande volume, como nos SVO.

Com o monobloco em mãos (segundo a técnica de LeTulle-Gohn), o médico patologista inicia a dissecação.

## 6.8 Relatório de autópsia

Ao concluir sua autópsia, o médico patologista conta com uma quantidade muito grande de informações, diagnósticos e alterações que encontrou no exame das vísceras. Ele deverá, então, elaborar um laudo provisório, chamado de **Folha Frontal**, que será liberado em até 48 horas após a realização da autópsia, segundo recomendação do Colégio Americano de Patologistas. Nessa folha frontal estarão elencados os diagnósticos principais e os diagnósticos que deles derivam, identificados em ordem de nexo causal de acordo com a fisiopatologia, identificados com letras maiúsculas, minúsculas e números romanos e arábicos (I.;A.;1.;a.;a.1.).

Após a análise histopatológica dos fragmentos coletados e com os resultados de possíveis outras amostras coletadas (sorologia, cultura, biologia molecular) o patologista


elaborará um **laudo final ou definitivo de autópsia** que deverá conter a história clínica progressiva do falecido, os achados macroscópicos, microscópicos e de laboratório auxiliar, sendo finalizado com a conclusão de qual foi a causa terminal de óbito. Orienta-se que este laudo seja finalizado em até 30 dias da data de realização da autópsia, podendo ser postergado por mais outros 30 dias caso os resultados de exames complementares ainda não estejam prontos. Nestes casos, um novo laudo provisório deverá ser emitido para as famílias solicitantes.

## 6.9 A Declaração de Óbito e as causas de morte

Identificada a natureza do óbito (natural ou externa), o médico deverá assinar um documento oficial no qual deverão ser apontados dados demográficos do falecido, tais como a identificação, sexo, idade, escolaridade, etnia, endereço, profissão, entre outros. Ao final, o preenchimento deve conter as causas relacionadas ao óbito.

Esse documento é a **declaração de óbito(D.O)**, de preenchimento obrigatório em todo o território nacional e de responsabilidade do médico. Possui três vias carbonadas uma de cor branca, outra amarela e outra rosa (Figura 6.15):

1. A via branca é destinada à Secretaria de Saúde para finalidade estatística;
2. A via amarela é levada ao cartório para registro do óbito, liberação de procedimentos funerários e obtenção da Certidão de Óbito e;
3. A via rosa é retida na instituição de saúde ou nos casos de óbito sem assistência médica, na Secretaria de Saúde.



O preenchimento da declaração tem, portanto, como finalidades:

a) Permitir a condução funeral do falecido, seja a sua inumação (enterro) ou cremação. No Brasil, para que seja permitida a cremação é necessária a assinatura de dois médicos não policiais, ou de apenas um médico legista (que é policial).

b) Servir como uma fonte de alimentação de dados epidemiológicos de mortalidade para instituições governamentais como o S.I.M. (Sistema de Informação de Mortalidade), a fim de que ações de atenção de saúde pública sejam tomadas (campanhas anti-tabagismo, de diagnóstico e controle de hipertensão arterial e diabetes, obesidade, rastreamento de câncer, entre outras).

Há, também, uma função social importante no preenchimento da D.O. , pois todo indivíduo falecido somente será inumado (enterrado) ou cremado caso seja emitida a declaração de óbito, e seu óbito seja oficialmente registrado em cartório, gerando para os familiares o documento “Certidão de Óbito” para que questões como inventário, espólio, heranças e seguros sejam liberados.

Para o preenchimento da declaração em situações de perdas fetais devem ser consideradas algumas condições:

1. Se o concepto tiver mais do que:
  - a) Idade gestacional superior a 20 semanas;
  - b) Estatura maior do que 25,0 cm ou;
  - c) Peso maior do que 500,0 g;

Trata-se de uma situação conhecida como óbito fetal e o natimorto deverá ser enterado/cremado sendo necessário, portanto, o preenchimento da declaração de óbito. Não se faz necessário o preenchimento da Declaração de Nascido Vivo (DNV) porque o óbito já ocorreu em ambiente intra-uterino.

2. Caso a perda fetal não contemple as três situações supracitadas, ou seja, se o concepto (embrião ou feto) tiver menos de 20 semanas, medida menor do que 25,0 cm e menos de 500,0g, o mesmo será considerado um produto de abortamento natural e será analisado com peça de patologia cirúrgica, logo, não deverá ser preenchida a declaração de óbito.

3. Caso o feto nasça com vida, mesmo que de curta duração (horas ou minutos), considera-se que houve vida extra-uterina. Neste caso, é necessário o preenchimento da D.N.V. e registro do nascimento e atribuição de um nome civil ao concepto e em seguida o preenchimento da declaração de óbito. Inclusive, nestes casos (de óbitos não fetais e menores de 1 ano de idade), é campo de preenchimento obrigatório na declaração de óbito o número do registro da D.N.V.

### 6.9.1 Causas de óbito

As causas de óbito são doenças ou estados mórbidos relacionados direta ou indiretamente com a morte, tanto natural quanto violenta. No preenchimento da declaração de óbito devem ser listadas em sequência evolutiva, com nexos causais entre elas.

São elas as seguintes:

- a) **Causa terminal de morte:** evento, doença ou estado mórbido que cau-



*sou diretamente a morte do indivíduo.*

- b) Causa básica de morte:** evento, doença ou estado mórbido que *iniciou a seqüência* de eventos que culminaram na morte do indivíduo.
- c) Causas consecutivas:** eventos, doenças ou estados mórbidos *decorrentes da causa básica e que a relacionam com a causa terminal.*
- d) Causas contributivas:** eventos, doenças ou estados mórbidos que, quando presentes, contribuem para a cadeia de eventos envolvidas com a morte mas que não se relacionam diretamente com a causa básica.

Por exemplo:

1. Um indivíduo diabético e hipertenso que morre por infarto agudo do miocárdio secundário a trombose de placa aterosclerótica coronariana. Neste caso, a causa básica é a aterosclerose coronariana, a causa consecutiva é a sua trombose e a terminal, o infarto do miocárdio. A hipertensão e o diabetes mellitus correspondem a causas contributivas para a cadeia de eventos que levou ao infarto do miocárdio.
2. Um trabalhador que sofre queda de um andaime durante seu trabalho com trauma cranioencefálico e hemorragia intra-craniana, a causa básica é a queda do andaime, tendo com consequência o trauma crânio-encefálico e como causa terminal a hemorragia intra-craniana.

Em localidades em que não haja médicos presentes, serão designadas duas testemunhas pela autoridade policial local ou por um juiz, e estas deverão se responsabilizar pelo preenchimento da declaração de óbito.

O correto preenchimento da declaração de óbito é fundamental para que se tenha uma confiável base de dados de mortalidade e estatística de saúde. Desta forma, há algumas normas a serem seguidas para o seu preenchimento.

São elas:

1. Cada campo destinado às causas de óbito deve ser preenchido por apenas uma doença ou agravo à saúde.
2. Deve-se preencher o tempo estimado decorrido de cada doença, bem como o seu CID.
3. A primeira linha das quatro linhas do campo I (designada com a letra "a") deve ser preenchida pela causa terminal de óbito.
4. A última linha a ser preenchida (não necessariamente a linha "d") do campo I da declaração de óbito deve conter a causa básica de óbito.
5. As demais linhas do campo I, entre a básica e a terminal devem ser preenchidas pelas causas consequenciais da causa básica.
6. O campo II deve conter causas contributivas para a seqüência de eventos listada no campo I, ou doenças ou agravos significantes para o evento fatal.

## 6.10 Perspectivas futuras

Como em todas as especialidades da medicina, experimentamos hoje uma inundação de recursos tecnológicos de ponta que visam à melhoria do diagnóstico e da expectativa e qualidade de vida dos doentes. Na patologia de autópsia não será diferente. Desde o final do século passado tem sido divulgada e realizada cada vez mais a chamada autópsia virtual, ou “virtópsia”, particularmente nos casos de morte por agentes externos nos IML (Instituto Médico Legal).

Nessa modalidade de autópsia, os corpos são submetidos a exames de imagem ultrassensíveis. Sua técnica inclui o escaneamento de toda a superfície corporal, seguido de exames de tomografia e ressonância de alta resolução do corpo inteiro, com a combinação de todas as imagens coletadas e reconstrução tridimensional. Assim, é possível ver o interior do corpo do falecido sem que seja necessária a tradicional e secular abertura de cavidade e exame de órgãos. Propõe-se, portanto, uma autópsia minimamente invasiva. Amostras de tecidos podem ser coletadas por meio de “biópsias” por agulha guiadas pelos exames de imagem. Pode-se, ainda, utilizar o recurso da técnica de ultrassonografia, um exame mais barato e ágil, e que demanda uma infraestrutura muito mais simples para a sua realização.

A autópsia dita minimamente invasiva torna, portanto, o exame menos traumático do ponto de vista afetivo para os familiares, com conclusão em um tempo um pouco menor do que o método tradicional e pode ser utilizado em Anatomia Patológica para situações especiais como doenças infecciosas, por exemplo (foi amplamente utilizada em diversos serviços no contexto da pandemia de COVID-19 do ano de 2020). Pode promover uma maior acurácia nos diagnósticos, particularmente quando utilizada a técnica de ressonância nuclear magnética, porém, a aparelhagem é muito cara e demanda um investimento muito alto de aquisição e manutenção, além de equipe técnica especializada, o que dificulta sua ampla aplicação nos serviços de autópsia, principalmente sob o ponto de vista econômico, para a atual realidade, pelo menos, em nosso país.

Portanto, por hora, contamos com as palavras de Edward Gall e *“a autópsia continua a se mover com seu passo firme, honrando o tempo e mantendo seu status, contribuindo para o conhecimento geral e até, ocasionalmente, estimulando os preguiçosos”*.

## Referências Bibliográficas

1. Finkbeiner WE, Ursell PC, Davis RL. Autopsy Pathology: a Manual and Atlas. Philadelphia: Saunders Elsevier; 2009.
2. Ludwig J. Handbook of Autopsy Practice. Totowa, New Jersey: Humana Press; 2002.
3. Rutty GN. Essentials of Autopsy Practice – Current Methods and Modern Trends. Leicester, UK: Springer; 2006.
4. Laurenti R, JorgeMHPM. O Atestado de Óbito – Aspectos médicos, estatísticos, éticos e jurídicos. São Paulo: CREMESP – Conselho Regional de Medicina do Estado de São Paulo; 2015.
5. Vanrell JP. Manual de Medicina Legal – Tanatologia. Leme: Mizuno Ed; 2007.
6. CecilIRL, Goldman L. Cecil Medicina. Rio de Janeiro: ElsevierSaunders, 2009.
7. KumarV, Abbas AK, AsterJC, Robbins & Cotran: Patologia- Bases patológicas das doenças. Rio de Janeiro: Elsevier, 2016.
7. BRASIL. Portaria n. 1.405 de 29 de jun. de 2006. Institui a Rede Nacional de Serviços de Verificação de Óbito e Esclarecimento da Causa Mortis (SVO), Brasília, DF, mar 2006.
8. WagensveldIM, Blokker BM, WielopolskiPA, et al. Total-body CT and MR features of postmortem change in in-hospital deaths. PLoS, ONE 12(9): e0185115. [Link](#)
9. Stawicki SP, Aggrawal A, Dean AJ, Bahner DA, Steinberg SM, Hoey BA. Postmortem use of advanced imaging techniques: Is autopsy going digital? OPUS 12 Scientist 2008;2(4):17-26.

## Legendas das figuras

- **Figura 6.1:** Sala de autópsia padrão (do Serviço de Verificação de Óbitos de Santos), com mesas especiais que permitem o fluxo de água contínuo onde o cadáver está sendo manipulado, acoplada a um sistema individual de coleta de resíduos.
- **Figura 6.2:** Bancada para corte e exame de vísceras acoplada a uma pia para fácil higienização.
- **Figura 6.3:** Instrumentos utilizados na realização de uma autópsia: 1 – facas, usadas para o corte de vísceras; 2 – tesouras longas ou curtas, retas ou curvas, para dissecação minuciosa das estruturas anatômicas e coleta de fragmentos para análise histológica; 3 – pinça “dente de rato” para facilitar a manipulação e prensão das vísceras; 4 – costótomo para a abertura da cavidade torácica. Seu braço rombo permite que a cavidade pleural seja acessada sem lesão visceral; 5 – enterótomo, que permite a

secção da parede dos intestinos sem danificá-la; 6 – serra para abertura do crânio e coleta de fragmentos ósseos que se façam necessários; 7 – barbante para sutura da parede corporal e agulha traumática cortante para sutura em diversos planos consecutivos.

- **Figura 6.4:** ectoscopia e abertura das cavidades com retirada das vísceras. A – notar a palidez cutânea e as manchas de hipóstase no dorso do cadáver; B – incisão da pele em “Y”, biacromial e esterno-púbica combinadas para acesso aos elementos cervicais; C – dissecação da pele e músculos para exposição das cavidades corporais; D – retirada do “plastrão” esterno-costal e liberação das vísceras.
- **Figura 6.5:** corte do pulmão esquerdo: setas azuis correspondem a tromboembolos venosos provenientes de veias do membro inferior esquerdo decorrente de trombose venosa profunda (provavelmente veia poplítea ou femoral) na luz de ramos arteriais pulmonares, com comportamento oclusivo pulmonar, associado à ocorrência de infarto hemorrágico pulmonar (estrela vermelha). Comparar com o aspecto do parênquima pulmonar normal visto na estrela verde.
- **Figura 6.6:** corte transversal do coração, em vista superior. Notar a espessura miocárdica além do normal, de forma concêntrica, da parede ventricular esquerda, caracterizando a hipertrofia miocárdica da cardiopatia hipertensiva sistêmica. Há foco de miocardioesclerose (seta amarela) e a coronária apresenta placa de ateroma com obstrução parcial da luz (seta vermelha).
- **Figura 6.7:** corte transversal do coração, mais próximo do ápice, mostrando área de cicatriz de infarto do miocárdio prévio em topografia do território da descendente anterior, neste caso, na parede anterior do ventrículo esquerdo e septal anterior (seta amarela)
- **Figura 6.8:** Corte longitudinal do rim direito com nefroesclerose arteriolar benigna (rim vascular), cuja superfície se encontra difusamente granular, associada a cistos renais de retenção do epitélio tubular (aqui, rotos após exame – setas amarelas). À direita, exuberante aterosclerose da artéria renal (seta verde), lipossustituição do seio renal (seta azul) e necrose papilar renal – doença renal diabética (seta vermelha).
- **Figura 6.9:** imagens do bloco torácico cardio-pulmonar. A – pericárdio com coloração azulada, que corresponde à visão da coleção sanguínea do hemopericárdio, vista por transparência (seta azul), além do aspecto úmido da pleura visceral; B – hemopericárdio caracterizado pela presença de volume sanguíneo coagulado na cavidade pericárdica (seta vermelha); C – hematoma subepicárdico na área de infarto; D – trajeto da ruptura e fistulização do infarto agudo do miocárdio na parede ventricular esquerda (seta verde), que corresponde à área de hematoma subepicárdico da imagem C.
- **Figura 6.10:** A – pulmão esquerdo com turgor pleural e aspecto ume-decido da pleura visceral; B – conteúdo líquido espumoso e aerado que se exterioriza pela luz do brônquio principal esquerdo (transudato –

edema agudo do pulmão); C – detalhe no corte longitudinal do pulmão mostra parênquima pulmonar repleto de transudato espumoso aerado – edema pulmonar.

- **Figura 6.11:** vistas das faces visceral (A) e da borda romba (B) do fígado, que se encontra com volume aumentado e coloração avermelhada. C – Corte do parênquima hepático mostra aspecto em “noz moscada”, característico da congestão passiva crônica hepática. As áreas avermelhadas correspondem a focos de hemorragia (necrose hemorrágica) com disposição peri-veia centrolobular; as áreas claras correspondem a parênquima preservado parcialmente.
- **Figura 6.12:** abertura da cavidade craniana e retirada do encéfalo. A – cortebimastioideo da pele do couro cabeludo e exposição da calota craniana; B, C e D – abertura da calota craniana e exposição da cavidade craniana com encéfalo e meninges; E e F – retirada do encéfalo e corte dos nervos cranianos, tenda do cerebelo e medula espinal.
- **Figura 6.13:** Técnica de abertura das cavidades corporais. A – cadáver em decúbito dorsal; B e C – incisões bi-acromiais; D e E – incisão esterno-púbica; F e G – dissecação da pele e músculos; H – corte da parede torácica com costótomo.
- **Figura 6.14:** retirada do monobloco visceral segundo a técnica de Letulle (em masse). A – cavidades corporais abertas sem as vísceras; B – Vista anterior do monobloco visceral desde a língua até o reto e estruturas genitais; C – Vista posterior do monobloco, por onde se deve iniciar a dissecação.
- **Figura 6.15:** As três vias da declaração de óbito: branca, para a secretária de saúde, a amarela, para registro do óbito em cartório e emissão da certidão de óbito, e a rosa, para a instituição de origem.